

•临床研究•

[文章编号] 1007-3949(2001)-04-0316-03

顽固性心绞痛患者胸段硬膜外阻滞治疗后 一氧化氮和循环内皮细胞变化

陈国忠, 李中言¹, 窦元元, 王金华, 陈东生, 吴晓智

(南京军区福州总医院麻醉科, 福州 350025; 1. 吉林军医学院附属医院心内科, 吉林 132013)

[关键词] 麻醉, 硬膜外; 心绞痛; 内皮, 血管; 一氧化氮; 内皮素

[摘要] 观察高位胸段硬膜外阻滞对顽固性心绞痛的治疗效果, 将 61 例顽固性心绞痛患者接受胸段硬膜外阻滞治疗, 停用硝酸甘油, 观察疗效及心电图变化, 并于阻滞前及阻滞第 14 天检测血浆一氧化氮、内皮素-1 和循环内皮细胞水平。结果发现, 胸段硬膜外阻滞中心绞痛缓解率为 100%, 心电图 ST 段压低导联数和 ST 压低值显著减少 ($P < 0.05$), 一氧化氮水平升高而内皮素-1 和循环内皮细胞水平下降 ($P < 0.01$)。结果提示, 胸段硬膜外阻滞对顽固性心绞痛疗效满意, 并可能通过保护血管内皮细胞起作用。

[中图分类号] R614

[文献标识码] A

Changes of Plasma Concentration of Nitric Oxide and Circulating Endothelium Cell Levels in Patients with Refractory Angina Pectoris Treated with Thoracic Epidural Anesthesia

CHEN Guo- Zhong, LI Zhong- Yan¹, DOU Yuan- Yuan, WANG Jin- Hua, CHEN Dong- Sheng, and WU Xiao- Zhi

(Department of Anesthesiology, Fuzhou General Hospital of PLA, Fuzhou 350025; 1. Affiliated Hospital of Jilin Military Medical College, Jilin 132013, China)

MeSH Anesthesia, Epidural; Angina Pectoris; Endothelium, Vascular; Nitric Oxide; Endothelins

ABSTRACT **Aim** To investigate the role of thoracic epidural anesthesia (TEA) and the change of concentration of nitric oxide (NO) and circulating endothelium cell (CEC) in patients with refractory angina pectoris (RAP). **Methods** 61 patients with RAP were treated with TEA as the main therapy after cessation of nitroglycerin infusion. The clinical effect of TEA was recorded and plasma concentration of NO, endothelin-1 (ET-1) and CEC was investigated before and 14 days after TEA.

Results All patients had reduced severity of chest-pain after TEA. The number of leads with ST depression and degree of ST depression decreased significantly after TEA ($P < 0.05$). Plasma concentration of NO increased after the therapy, whereas ET, CEC decreased significantly ($P < 0.01$).

Conclusion TEA may be an effective therapeutic approach for patients with refractory angina pectoris, associated with a protective effect for endothelium cells.

本文观察高位胸段硬膜外阻滞(thoracic epidural anesthesia, TEA)对顽固性心绞痛(refractory angina pectoris, RAP)的治疗效果,并检测血浆一氧化氮(nitric oxide, NO)、内皮素-1(endothelin-1, ET-1)和循环内皮细胞(circulating endothelium cell, CEC)数量变化,以探讨其作用机制。

1 对象和方法

1.1 对象

[作者简介] 陈国忠,男,1964年1月出生,福建仙游人,副主任医师,医学硕士,主要从事临床麻醉和心肺脑复苏工作,近年着重于高位胸段硬膜外阻滞冠心病的研究。李中言,男,1961年4月出生,吉林长春人,副主任医师,医学硕士,主要从事心血管内科工作,近年着重于冠心病和高血压病的研究。

临床诊断为顽固性心绞痛患者 61 例,其中男性 46 例,女性 15 例,平均年龄 61.6 ± 15.2 岁,均满足下列条件: 有典型心绞痛发作; ④应用静脉滴注硝酸甘油 10 mg 及口服消心痛、心痛定和倍他乐克,3 天无明显好转。排除急性心肌梗死、严重脊柱畸形、出血倾向、严重心律失常及重症高血压等。

1.2 高位胸段硬膜外阻滞方法

患者取侧卧位,屈头抱胸位, T₃~ T₄ 间隙实施硬膜外穿刺,成功后置入硬膜外导管,妥为固定,注入 0.25% 布比卡因 4~ 6 mL,控制在 T₁~ T₅ 平面,以后每日 4~ 6 次,胸痛发作随时加注,疗程 2 周。治疗期间停用硝酸甘油。

1.3 临床观察

记录胸段硬膜外阻滞术前和胸段硬膜外阻滞术

后 30 min、24 h、第 7 天及第 14 天的血压、脉搏和心电图等变化情况。采用同步 12 导联心电图机记录心电图, 计算 NST 和 Σ ST。NST 表示 12 导联中 ST 段压低大于 0.5 mV 的导联数。 Σ ST 表示 12 导联中 ST 压低总和。

1.4 实验室检测

随机选择 20 例患者于胸段硬膜外阻滞术前及术后第 14 天取肘静脉血(均为空腹清晨无胸痛时), 采用比色法检测一氧化氮水平, 试剂盒由中国人民解放军军事医学科学院提供; 用放射免疫法测定内皮素-1 浓度, 药盒由解放军总医院提供; 用 (11) 因子免疫荧光法检测循环内皮细胞数量。

1.5 统计学处理

所有数据以均数 \pm 标准差 ($\bar{x} \pm s$) 表示, 采用配对 t 检验, $P < 0.05$ 为有显著性差异。

表 1. 胸段硬膜外阻滞前后各指标变化情况 ($\bar{x} \pm s$, $n = 61$)

Table 1. Changes of HR, SBP, DBP, NST and Σ ST before and after TEA

Index	Before TEA	30 min after TEA	24 h after TEA	7 d after TEA	14 d after TEA
HR (bpm)	77 \pm 12	74 \pm 10	76 \pm 11	76 \pm 11	76 \pm 11
SBP (mmHg)	141 \pm 23	138 \pm 19	136 \pm 17	138 \pm 15	139 \pm 20
DBP (mmHg)	91 \pm 8	84 \pm 7	87 \pm 9	81 \pm 10	80 \pm 11
NST (sites)	4.5 \pm 1.3	4.2 \pm 1.1	3.4 \pm 1.1 ^a	2.8 \pm 1.0 ^a	2.7 \pm 1.2 ^a
Σ ST (mV)	2.7 \pm 1.0	2.5 \pm 0.9	1.9 \pm 0.8 ^a	1.4 \pm 0.6 ^a	1.5 \pm 0.4 ^a

a: $P < 0.05$, compared with before TEA.

2.3 一氧化氮、内皮素 1 和循环内皮细胞水平变化

胸段硬膜外阻滞术后第 14 天一氧化氮水平较胸段硬膜外阻滞术前明显升高, 而循环内皮细胞数和内皮素-1 水平则明显下降 ($P < 0.01$), 见表 2 (Table 2)。

表 2. 胸段硬膜外阻滞前后一氧化氮、内皮素-1 和循环内皮细胞水平的变化

Table 2. Changes of concentration of NO, ET-1 and CEC before and 14 days after TEA ($\bar{x} \pm s$, $n = 20$)

Index	Before TEA	14 d after TEA
NO (mmol/L)	15.87 \pm 4.47	29.59 \pm 5.41 ^a
ET-1 (ng/L)	13.96 \pm 3.26	6.28 \pm 2.65 ^a
CEC (10^3 /L)	10.7 \pm 1.5	3.4 \pm 1.4 ^a

a: $P < 0.01$, compared with before TEA.

3 讨论

顽固性心绞痛的发病日渐升高, 药物治疗常难

2 结果

2.1 疼痛缓解率

注药后即刻至 10 min 全部患者述胸骨后及心前区疼痛消失、呼吸顺畅, 均无典型心绞痛发作。5 例治疗期间导管滑脱, 再次置管后胸痛解除, 有效率为 100%。

2.2 血压、心率及心电图变化

胸段硬膜外阻滞术后 30 min、24 h、第 7 天和第 14 天血压、脉搏有所下降, 但均无显著性差异 ($P > 0.05$)。胸段硬膜外阻滞术后 30 min NST 和 Σ ST 有减少趋势, 差异不显著, 但部分心电图显示心肌缺血明显改善。胸段硬膜外阻滞术后第 24 h、第 7 天和第 14 天 NST 和 Σ ST 均有显著减少 ($P < 0.05$), 见表 1 (Table 1)。

取得满意疗效, 且不是所有患者均能接受或适合主动脉-冠状动脉旁路移植术或经皮腔内冠状动脉成形术。本文研究表明, 胸段硬膜外阻滞治疗顽固性心绞痛效果良好, 迅速解除患者的痛苦, 胸段硬膜外阻滞 10 min 疼痛缓解率为 100%, 心电图显示 ST 段压低的导联数和各导联压低值的总和明显减少, 即胸段硬膜外阻滞止痛确实, 还能明显改善心肌供血状态。

支配心脏的交感神经起自脊髓胸段第 1~5 节的中间外侧柱, 在星状神经节、颈上神经节和颈中神经节换元后, 节后纤维支配心脏。平时交感神经对冠状动脉有一定的紧张冲动, 以保持静息和运动时冠状动脉血流与心肌氧需匹配。冠状动脉病变时, 交感张力使病变冠状动脉及其远端处于收缩状态, 导致心肌缺血, 影响心脏的舒缩功能^[1,2]。胸段硬膜外阻滞阻滞心脏的交感神经, 扩张粥样硬化之冠状动脉及其远端和侧支血管, 增加缺血区供血供氧和心内、外膜血流比^[3,4]。同时, 心脏前、后负荷一定程度的降低^[5], 即胸段硬膜外阻滞在保持心肌灌注

同时,降低心肌氧耗,对心内膜有保护作用^[3,6]。

内皮细胞是血管壁的衬里,又产生内皮素-1和一氧化氮。正常情况下,一定循环内皮细胞是血管内皮细胞新陈代谢结果。机体缺血缺氧时血管内皮受损,循环内皮细胞增多,内皮素增加,加重心脏负荷并引起冠状动脉收缩而加重心肌损伤^[1]。有研究表明,一氧化氮的降低随冠状动脉狭窄支数的增多而更明显^[7],内皮细胞受损是内皮素增加的主要原因之一^[8]。血管内皮损伤是冠心病主要始动环节,且循环内皮细胞、一氧化氮和内皮素-1变化与病情严重程度相平行^[9-11]。本文发现,胸段硬膜外阻滞后继发性心绞痛患者循环内皮细胞、内皮素-1水平明显下降,而一氧化氮浓度升高,提示胸段硬膜外阻滞对血管内皮有保护作用,此可能是胸段硬膜外阻滞治疗RAP又一重要机制。

参考文献

- [1] Kiowaski W, Sutsch G, Hunziker P, et al. Evidence for endothelin-1 mediated, vasoconstriction in severe chronic heart failure [J]. *Lancet*, 1995, **346**: 732-735
- [2] Blomberg S, Emanuelsson H, Kvist H, et al. Effects of thoracic epidural anesthesia on coronary and arterioles in patients with coronary artery disease [J]. *Anesthesiology*, 1990, **73**: 840-847
- [3] Olausson K, Magnusdottir H, Lurje L, et al. Anti-ischemic and anti-angina effect of thoracic epidural anesthesia versus those of conventional medical therapy in the treatment of severe refractory unstable angina pectoris [J]. *Circulation*, 1997, **96**: 2178-182
- [4] Tsuchida H. Effect of thoracic epidural anesthesia on myocardial pH and metabolism during ischemia [J]. *Acta Anaesthesiol Scand*, 1991, **35**: 508-512
- [5] Blomberg S, Emanuelsson H, Ricksten SE. Thoracic epidural anesthesia and control hemodynamics in patients with unstable angina pectoris [J]. *Anesth Analg*, 1989, **69**: 558-562
- [6] Gramling-Babb MP, Michael JM, Scott TR, et al. Treatment of medically and surgically refractory angina pectoris with high thoracic epidural analgesia: initial clinical experience [J]. *Am H J*, 1997, **133**: 648-655
- [7] 吴忠均, 先德凤, 郭立新, 等. 冠心病患者一氧化氮、氧化型低密度脂蛋白和细胞间粘附分子-1与冠状动脉狭窄间的关系[J]. *中国动脉硬化杂志*, 2000, **8**: 343-345
- [8] Givertz MM, Colucci WS. New targets for heart failure therapy: endothelin, inflammatory cytokines, and oxidative stress [J]. *Lancet*, 1998, **352**(suppl 1): 34-38
- [9] 郑卫星, 盖晓波, 南柏松. 充血性心力衰竭患者血管内皮细胞损伤及其临床意义 [J]. *中国循环杂志*, 1995, **10**: 195-197
- [10] 祝善俊, 孟素荣, 杨丽霞, 等. 冠心病患者血管内皮细胞损伤的研究 [J]. *中华心血管病杂志*, 1995, **23**: 427-428
- [11] Hillis GS, Flapan AD. Cell adhesion molecules in cardiovascular disease: a clinical perspective [J]. *Heart*, 1998, **79**: 429-431

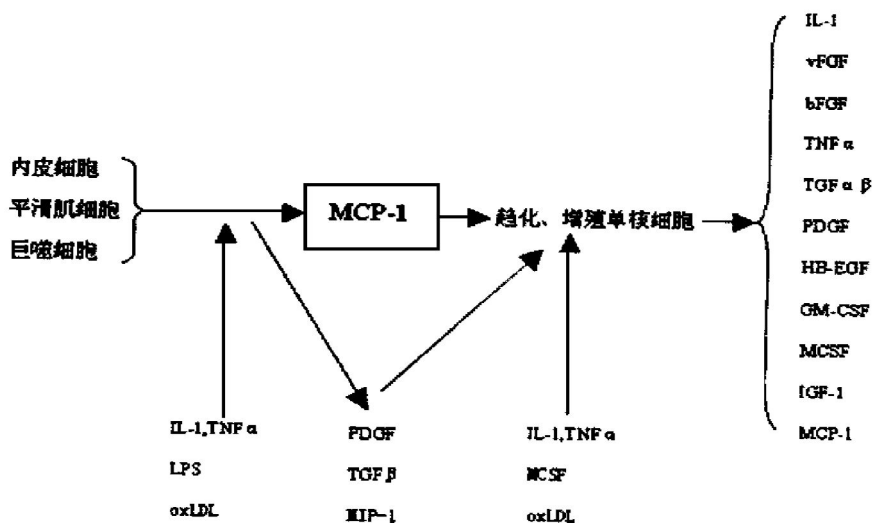
(此文 2001-02-16 收到, 2001-09-17 修回)

(此文编辑 文玉珊)

•读者•作者•编者•

编辑部更正

由于校对时疏忽,本刊第9卷第2期第95页左栏第8行下的概图应更正为:



为此,特向读者和作者致歉。