[文章编号] 1007-3949(2005)13-01-0069-04 ·临床研究·

糖尿病患者动脉粥样硬化斑块内基质金属蛋白酶 2 和 9 与斑块稳定的关系

周一军, 张 锦, 李 莉, 彭 扬
(中国医科大学附属第一临床医院内分泌科, 辽宁省沈阳市 110001)

[关键词] 内科学; 基质金属蛋白酶对斑块的影响; 免疫组织化学; 基质金属蛋白酶; 动脉粥样硬化; 斑块; 糖尿病

[摘 要] **目的** 比较糖尿病患者与非糖尿病组患者动脉粥样硬化斑块内基质金属蛋白酶 2 和基质金属蛋白酶 9 表达的差异, 初步探索基质金属蛋白酶 2 和基质金属蛋白酶 9 与糖尿病动脉粥样硬化斑块稳定的关系。**方法** 从 23 例糖尿病足截肢和 17 例尸检下肢动脉标本中选取晚期动脉粥样硬化病变的组织块共 126 块, 分为糖尿病组(74 块)和非糖尿病组(52 块), 从中随机选取各 40 个组织块, 运用免疫组织化学染色法检测基质金属蛋白酶 2 和 9 在两组粥样硬化斑块中的表达。**结果** 糖尿病组抗基质金属蛋白酶 2、抗基质金属蛋白酶 9 免疫沉积物主要集中在斑块核心周围, 特别是在斑块的肩部和纤维帽。糖尿病组动脉斑块内抗基质金属蛋白酶 2 免疫沉积物表达显著高于非糖尿病组(免疫沉淀物积分光密度值分别为 69 014 ±14 459 和 57004 ±16171, 阳性面积百分比分别为 13.0% ±2.7% 和 11.1% ±3.3%); 糖尿病组斑块内基质金属蛋白酶 9 表达也显著高于非糖尿病组(免疫沉淀物积分光密度值分别为 102 485 ±20 431 和 75 280 ±13 106, 阳性面积百分比分别为 18.4% ±3.6% 和 13.7% ±2.3%)。**结论** 基质金属蛋白酶 2 和 9 在糖尿病组动脉粥样硬化斑块中的表达显著高于非糖尿病组。基质金属蛋白酶 2 和 9 在糖尿病动脉中表达增强可能是糖尿病患者动脉粥样硬化斑块易于发生破裂的重要机制之一。

[中图分类号] R5 [文献标识码] A

Matrix Metalloproteinase-2 and 9 in Atherosclerotic Plaques of Diabetic Patients and Their Relationship with Plaque Stabilization

ZHOU Yi-jun, ZHANG Jin, LI Li, and PENG Yang
(Department of Endocrinology and Metabolism, the First Affiliated Hospital, China Medical University, Shenyang 110001, China)

[KEY WORDS] Matrix Metalloproteinases; Atherosclerosis; Plaque; Diabetes Mellitus; Integrated Optical Density; Threshold Area

[ABSTRACT] **Aim** To compare the expression of matrix metalloproteinase-2(MMP-2) and MMP-9 in atherosclerotic plaques of diabetic and non-diabetic patients and to investigate the potential role of MMP-2 and MMP-9 expression in unstabilizing plaques of diabetic patients. **Methods** Specimens of arteries were obtained from 23 diabetic patients and from 17 autopsy cases with acute coronary syndromes. 126 tissue blocks of late-stage lesions were classified into diabetic group (n= 74) and non-diabetic group (n= 52). Forty blocks were selected randomly from each group and serial sections were stained immunohistochemically with anti-human MMP-2 and MMP-9 monoclonal antibody. Microscope Image Analyzer was used for relatively quantitative analysis. **Results** In the diabetic arteries, intense staining was shown around the plaque core, especially in the plaque shoulder and thinned fibrous cap. MMP-2 integrated optical density(IOD) of diabetic group (69 014 ±14 459) was strikingly higher than that of the non-diabetic group (57 004 ±16 171). Threshold area of MMP-2 was significantly elevated (P< 0.05) in samples from diabetic group (13.0% ±2.7%) compared with samples from non-diabetic group with atherosclerosis (11.1% ±3.3%). IOD of MMP-9 was also significantly higher (P< 0.01) in diabetic group (102 485 ±20 431) than in the non-diabetic group (75 280 ±13 106).

Conclusion The expression of MMP-2 and MMP-9 in atherosclerotic plaques of diabetic group is significantly higher than that of non-diabetic group. MMP-2 and MMP-9 accumulation, which play an important role in unstabilizing plaques, may promote atherosclerotic plaque disruption in diabetic patients.

基质金属蛋白酶(matrix metalloproteinase, MMP)是降解动脉粥样硬化斑块内的细胞外基质的重要蛋白酶。国外有研究报道证实, MMP-2 和 MMP-9 在不稳定性斑块, 特别是易发生破裂的斑块肩部区域合成明显增加[1]。因此, MMP-2 和 MMP-9 被认为与动脉粥样硬化斑块不稳定性相关。糖尿病患者动脉粥样硬化的发生率明显高于非糖尿病患者, 但是, MMP-2 和 MMP-9 在糖尿病动脉粥样硬化斑块中表达却鲜有报道。本文通过检测 2 型糖尿

[收稿日期] 2004-04-03 [修回日期] 2004-11-12
[作者简介] 周一军, 博士研究生, 主治医师, 研究方向为糖尿病动脉粥样硬化发病机制的研究, E-mail 为 zhoudoctor@163.com。张锦, 主任医师, 教授, 博士研究生导师, 主要从事动脉粥样硬化和糖尿病临床和基础研究。李莉, 医学博士, 主治医师, 主要从事糖尿病动脉粥样硬化发病机制和防治的研究。

病患者动脉粥样硬化斑块中 MMP-2 和 MMP-9 的表达,并与非糖尿病动脉粥样硬化患者比较,旨在初步探讨 MMP-2 和 MMP-9 对糖尿病患者动脉粥样硬化斑块不稳定性的影响程度。

1 对象与方法

1.1 研究对象

2 型糖尿病足截肢 23 例,符合 1999 年 WHO 糖尿病诊断标准,无急性冠状动脉综合征。其中男 18 例,女 5 例,年龄 63.8±8.5 岁,糖尿病史 15.1±6.6 年,糖化血红蛋白 7.4%±1.7%;尸检为非糖尿病动脉粥样硬化 17 例,死亡前有明显急性冠状动脉综合征发生并具有完整临床资料(心电图、心脏超声心动图、心肌酶谱等)。其中男 10 例,女 7 例,年龄 68.7±9.8 岁,其中急性心肌梗死 14 例,不稳定型心绞痛 3 例。

1.2 标本制备

检查并分离出所有病例胫前、胫后动脉。以 5 mm 厚度横断取材,共取材 206 块。标本用 OCT 包埋后,迅速用液氮冷冻,然后置-70℃冰箱保存。在-25℃恒冷切片机(Leica Cyto200, 德国)中制备成 7 μm 厚的冰冻切片,每块标本连续切 5 张冰冻切片,其中一张切片进行 HE 染色。

1.3 光镜观察

按照美国心脏学会新的动脉粥样硬化组织病理学分型方法[2],光镜下观察并筛选出结构清楚、属于晚期病变(Ⅳ-Ⅴ型)的 126 个组织块作为研究对象。其中糖尿病组 74 块,非糖尿病组 52 块。由两组随机选取各 40 块标本分别进行 MMP-2 和 MMP-9 抗体染色。

1.4 免疫组织化学染色

应用免疫组织化学分别检测 MMP-2 和 MMP-9 蛋白的表达。免疫组织化学试剂由武汉博士德公司提供,兔抗人 MMP-2 单克隆抗体(工作浓度 1∶200)、兔抗人 MMP-9 单克隆抗体(工作浓度 1∶200)和 SABC 免疫组织化学试剂盒(SA1022)。操作步骤按链霉素抗生物素蛋白—生物素复合物(SABC)法进行。阴性对照采用 PBS 液代替一抗,其它步骤不变;用已知阳性片作阳性对照。抗 MMP-2 和抗 MMP-9 免疫沉积物在细胞胞浆中呈棕褐色颗粒。

1.5 图像分析

每张切片在 200 倍光镜下,在斑块的肩部、基底部和纤维帽各随机选取 2 个视野,利用计算机图像分析仪(LUZEX-F, 日本)进行灰度扫描,分别测定抗 MMP-2、抗 MMP-9 免疫沉淀物积分光密度值、阳性面积百分比,取其平均值作为分析指标。分别比较糖尿病组和非糖尿病组斑块内 MMP-2 和 MMP-9 分布和表达上的差异。

1.6 统计学方法

数据以 $\bar{x} \pm s$ 表示,两组比较采用 t 检验,$P<0.05$ 为差异有显著性。

2 结 果

2.1 动脉管腔横截面的形态学观察

非糖尿病组动脉粥样硬化斑块脂质池小,纤维帽厚,抗 MMP-2 和抗 MMP-9 免疫沉积物弥漫分布于"泡沫细胞"(巨噬细胞)和平滑肌细胞。糖尿病动脉粥样硬化斑块有大量巨噬细胞源性泡沫细胞和活化淋巴细胞浸润。脂质池大,纤维帽薄,纤维帽中的胶原纤维含量和平滑肌细胞少。免疫组织化学染色主要集中在斑块核心周围,特别是在斑块肩部区域和变薄的纤维帽。在单核/巨噬细胞、平滑肌细胞可见抗 MMP-2 和抗 MMP-9 免疫沉积物强烈表达(图 1, Figure 1)。

2.2 基质金属蛋白酶 2 和 9 免疫组织化学染色

糖尿病组 MMP-2 免疫沉淀物积分光密度值、阳性面积百分比明显高于非糖尿病组($P<0.05$),糖尿病组 MMP-9 免疫沉淀物积分光密度值、阳性面积百分比也明显高于非糖尿病组($P<0.01$)。MMP-2 和 MMP-9 在糖尿病组动脉粥样硬化斑块中的表达显著高于非糖尿病组(表 1, Table 1)。

表 1. 两组基质金属蛋白酶 2 和 9 免疫组织化学染色结果比较($\bar{x} \pm s$, $n=40$)

Table 1. Comparison of immunostaining for MMP-2 and MMP-9 between two groups

分 组	积分光密度值		阳性面积百分比	
	MMP-2	MMP-9	MMP-2	MMP-9
非糖尿病组	57 004±16 171	75 280±13 106	11.1%±3.3%	13.7%±2.3%
糖尿病组	69 014±14 459[a]	102 485±20 431[b]	13.0%±2.7%[a]	18.4%±3.6%[b]

a: $P<0.05$, b: $P<0.01$, 与非糖尿病组比较。

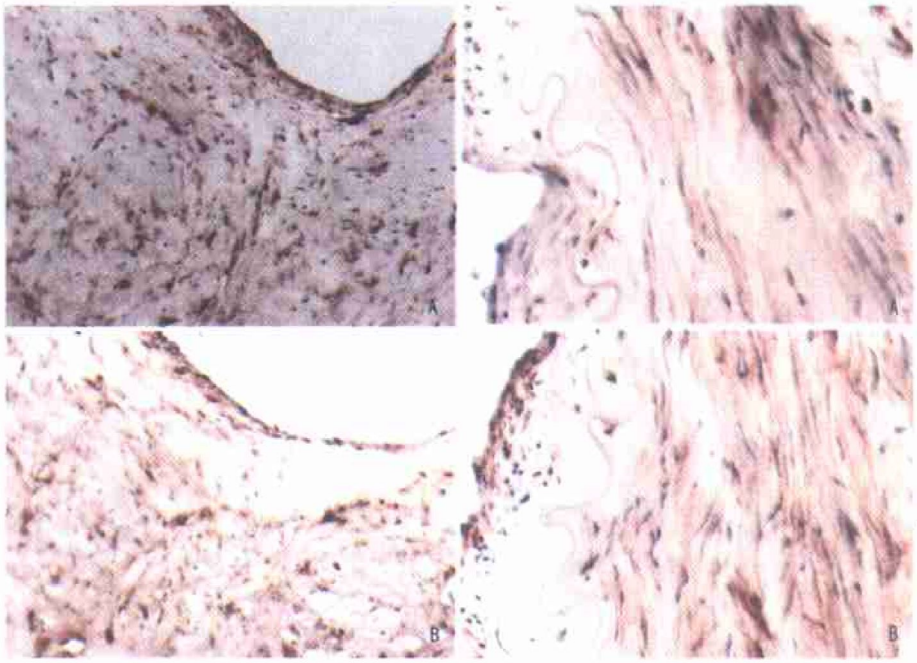

图 1. 糖尿病组和非糖尿病组免疫组织化学染色 (× 100) 左为糖尿病组, 右为非糖尿病组; A 为基质金属蛋白酶 2, B 为基质金属蛋白酶 9。

Figure 1. Immunostaining for matrix metalloproteinase in plaque of diabetic group and non-diabetic group

3 讨论

冠状动脉粥样硬化斑块破裂并触发血栓形成, 是导致急性冠状动脉综合征的重要机制[3]。斑块的结构和自身组成成分对其稳定与否起重要作用。易于破裂的动脉粥样硬化斑块往往具有以下特征: 脂质池大, 纤维帽薄, 纤维帽中的胶原纤维含量和平滑肌细胞少。易于破裂斑块的纤维帽, 有大量巨噬细胞源性泡沫细胞和活化淋巴细胞浸润[4]。研究进一步显示, 在动脉粥样硬化损害中, 单核/巨噬细胞源性泡沫细胞和少量平滑肌源性泡沫细胞分泌与合成 MMP 和 MMP 组织抑制剂[5]。斑块纤维帽中的胶原纤维和弹性纤维含量, 对斑块稳定起重要作用。MMP 能降解斑块纤维帽内细胞外基质的主要成分——胶原蛋白和弹性蛋白。过度分泌的 MMP, 通过降解纤维帽内细胞外基质(extracellular matrix, ECM) 加速斑块破裂。因此, MMP 被认为是影响斑块稳定性的重要因素之一[6]。

基质金属蛋白酶(MMP) 是一组由巨噬细胞和其他多种细胞分泌的内肽酶家族。它们在中性 pH 条件下, 依赖 Zn^{2+} 和 Ca^{2+} 为辅助因子而激活, 可以降解所有 ECM 成分[7]。ECM 作为血管壁的主要成分在血管的病理生理过程中起重要作用。ECM 的动态平衡异常与机体多种病理过程, 如血管病变、动脉粥样硬化等关系密切[8]。Golis 等[9]应用原位酶谱法和免疫组织化学研究已证明, MMP, 尤其是 MMP-2(72 kDa, 白明胶酶 A) 和 MMP-9(92 kDa, 白明胶酶 B), 在不稳定性斑块, 特别是易发生破裂的斑块肩部区域合成和活性明显增加。过度分泌的 MMP-2 和 MMP-9, 通过降解纤维帽内的胶原, 促进动脉粥样硬化斑块的破裂[10]。

大血管病变是糖尿病的主要慢性并发症, 糖尿病患者心血管事件发生及死亡率是非糖尿病患者的 2~ 4 倍[11], 而大血管病变的主要病理过程是动脉粥样硬化。糖尿病时发生的大中动脉粥样硬化在组织病理上无其特殊性, 但比一般患者发生早, 进展快。研究结果发现, 糖尿病患者动脉粥样硬化斑块中, 有大量单核/巨噬细胞和泡沫细胞浸润。在斑块核心周围, 特别是在斑块肩部区域和变薄的纤维帽, 可见抗 MMP-2 和抗 MMP-9 免疫沉积物强烈表达。本研究证实, MMP-2 和 MMP-9 在糖尿病动脉粥样硬化斑块中的表达明显高于在非糖尿病粥样硬化斑块中的表达。这些提示, 与非糖尿病相比, 糖尿病粥样硬化斑块中, 主要由巨噬细胞分泌更多细胞外基质降解酶——MMP-2 和 MMP-9, 通过降解纤维帽内的结缔组织基质, 更易促进粥样硬化斑块的破裂。进一步证明, MMP-2 和 MMP-9 对糖尿病动脉粥样硬化斑块不稳定性起重要作用。

综上所述, MMP-2 和 MMP-9 在糖尿病动脉粥样硬化斑块中表达显著增强及基质降解活性增高, 显示在高血糖环境下, 动脉粥样硬化斑块更易于破裂并触发心血管疾病。然而, 高血糖上调 MMP 在粥样硬化斑块中表达显著增强的具体机制有待进一步研究。

[参考文献]

[1] Libby P. What have we learned abaut the biology of atherosclerosis? The role of inflammation. *Am J Cardiol*, 2001, **88** (5): 3J-6J

[2] Stary HC, Chandler AB, Dinsmore RE, Fuster V, Glagov S, Jr WI, et al. A definition of advanced types of atherosclerotic lesions and a histological classificication of atherosclerosis. A report from the Committee on Vascular Lesions of the Council on Arteriosclerosis. American Heart Association. *Circulation*, 1995, **92** (5): 1 355-374

[3] 郭爱桃, 韦立新, 李向红. 冠状动脉粥样硬化斑块组成成分与斑块破裂的关系. 中国动脉硬化杂志, 1999, **7** (7): 357-359

[4] Crisby M, Nordin-Fredriksson G, Shah PK. Pravastatin treatment increases collagen content and decreases lipid content, inflammation, metalloproteinases, and cell death in human carotid plaques: implications for plaque stabilization. *Circulation*, 2001, **103** (7): 926-933

[5] Ambrose JA, Martinez EE. A new paradigm for plaque stabilization. *Circulation*, 2002, **105** (16): 2 000-004

[6] 于 滢, 杨向红. 基质金属蛋白酶与动脉粥样硬化及斑块破裂的关系. 中国动脉硬化杂志, 2003, **11** (6): 592-595

[7] Xu XP, Meisel SR, Ong JM, Kaul S, Cercek B, Rajavashisth T, et al. Oxidized low-density lipoprotein regulates matrix metalloproteinase-9 and its tissue inhibitor in human moncyte-derived macrophages. *Circulation*, 1999, **99** (8): 993-998

[8] Nagase H, Woessner JF. Matrix metalloproteinases. *Biol Chem*, 1999, **247** (8): 2 1491-491

[9] Galis ZS, Sukhova GK, Kranzhofer PK, Clark S, Libby P. Macrophage foam cells from experimental atheroma constitutively produce matrix-degrading proteinases. *Proc Natl Acad Sci USA*, 1995, **92** (1): 402-406

[10] Loftus IM, Naylor AR, Goodall S, Crowther M, Jones L, Bell PRF, et al. Increased matrix metalloproteinase-9 activity in unstable carotid plaques. A potential role in acute plaque disruption. *Stroke*, 2000, **31** (1): 40-47

[11] Schneider DJ, Sobel BE. Determinants of coronary vascular disease in patients with type 2 diabetes mellitus and their therapeutic implications. *Clin Cardiol*, 1997, **20** (1): 433-440

(此文编辑 文玉珊)

•名词解释•

[文章编号] 1007-3949(2005)13-01-0072-01

[动脉硬化 arteriosclerosis, AS]

动脉硬化是一类以动脉壁增厚、变硬、弹性丧失为特征的疾病。因血管通道发生扭曲变形, 狭窄, 导致心脏负荷增加, 表现出全身性血液和氧供应不足症状。从病理变化特征上包括三种疾病: (1) 动脉粥样硬化 (atherosclerosis), 主要累及大、中型动脉; (2) 门克伯格中膜钙化性硬化(Me' nckeberg medial calcificsclerosis), 主要病理特征为中等肌性动脉钙化; (3) 微(小) 动脉硬化(arteriolosclerosis), 主要病变为小动脉和微动脉透明样变和增生。

(易光辉 编译)

•会议信息•

[文章编号] 1007-3949(2005)13-01-0072-01

第四届南方长城心脏会议

一、主题: 动脉粥样硬化与冠心病-血脂、血栓与炎症

二、时间: 2005 年 6 月 9 日至 11 日。

三、地点: 湖南省岳阳市

四、主要内容:

1、急性心肌梗死早期心肌灌注治疗方案选择

高润霖 院士 阜外心血管病医院

2、冠心病介入治疗现状及展望

高润霖 院士

3、血栓与心血管疾病及抗血栓治疗指南

胡大一 教授 同济大学医学院

4、外周动脉粥样硬化诊断与治疗现状

胡大一 教授

5、心律失常药物治疗的进展

戚文航 教授 上海第二医科大学瑞金医院

6、钙拮抗剂治疗高血压评价

张维忠 教授 上海第二医科大学瑞金医院

7、难治性高脂血症的处理

赵水平 教授 中南大学湘雅二医院

8、炎症与心脏

叶 平 教授 301 医院心内科

9、他汀临床应用 2005

赵水平 教授

五、继续教育课程安排

1、冠心病的诊断与治疗

主讲: 王钟林 教授

2、晕厥的诊断与防治

主讲: 姜德谦 教授

3、室性心动过速的鉴别诊断与治疗

主讲: 陈干仁 教授

(胡必利 提供)