

# 冠心病患者 IVUS-VH 下斑块性质与 H 型高血压的关系

郑卫峰, 王晓阳, 张守彦

(郑州大学附属洛阳市中心医院心血管内科, 河南省洛阳市 471000)

[关键词] H 型高血压; 血管内超声-虚拟组织学; 冠心病; 斑块; 易损性

[摘要] **目的** 利用血管内超声-虚拟组织学(IVUS-VH)技术探讨冠心病患者冠状动脉斑块性质与 H 型高血压的关系。**方法** 选取我院 2011 年 1 月至 2014 年 3 月收治的 71 例高血压合并冠心病的患者为研究对象, 其中稳定型心绞痛 22 例, 急性冠状动脉综合征 49 例, 所有患者均行冠状动脉造影检查确诊, 冠状动脉造影后对靶病变进行 IVUS 检查, 分析斑块性质及识别 IVUS-VH 下斑块中纤维成分、纤维脂质成分、坏死核心成分及钙化成分。术前测定血浆同型半胱氨酸(Hcy)水平、血脂水平。根据患者是否伴有血 Hcy 水平升高, 分为 H 型高血压组(Hcy  $\geq 10$   $\mu\text{mol/L}$ ,  $n = 42$ )和非 H 型高血压组(Hcy  $< 10$   $\mu\text{mol/L}$ ,  $n = 29$ ), 分析 H 型高血压与斑块性质的关系。**结果** IVUS 灰阶图像分析发现, H 型高血压组有软斑块者 76.2%, 斑块破裂者 40.5%, 夹层血栓形成者 30.9%, 均较非 H 型高血压组(61.7%、13.8%、13.8%)多见( $P < 0.05$ )。IVUS-VH 图像分析发现, H 型高血压组坏死核心成分所占比例显著高于非 H 型高血压组( $23.71\% \pm 5.83\%$  比  $15.37\% \pm 2.75\%$ ,  $P = 0.000$ ); 非 H 型高血压组钙化成分比例较 H 型高血压组增高( $17.25\% \pm 0.26\%$  比  $9.72\% \pm 4.22\%$ ,  $P = 0.000$ )。**结论** H 型高血压与冠状动脉局部斑块不稳定性有关, H 型高血压使冠状动脉局部斑块的易损性增高。

[中图分类号] R5

[文献标识码] A

## Study on the Relationship Between H-type Hypertension and the Nature of Atherosclerotic Plaque Guided by IVUS-VH in Patients with Coronary Heart Disease

ZHENG Wei-Feng, WANG Xiao-Yang, and ZHANG Shou-Yan

(Department of Cardiology, The Luoyang Central Hospital Affiliated to Zhengzhou University, Luoyang, Henan 471000, China)

[KEY WORDS] H-type Hypertension; Intravascular Ultrasound-virtual Histology; Coronary Heart Disease; Plaque; Vulnerability

[ABSTRACT] **Aim** To explore the relationship between H-type hypertension and the nature of atherosclerotic plaque by the technique of intravascular ultrasound-virtual histology (IVUS-VH) in patients with coronary heart disease.

**Methods** 71 patients in our hospital from January 2011 to March 2014 with both hypertension and coronary heart disease were chosen which included 22 samples of stable angina, 49 samples of acute coronary syndrome (ACS). Plasma homocysteine (Hcy) and blood lipid were tested in all patients when they were enrolled. And according to the Hcy level, the patients were separated to H-type hypertension group (Hcy  $\geq 10$   $\mu\text{mol/L}$ ,  $n = 42$ ) and non H-type hypertension group (Hcy  $< 10$   $\mu\text{mol/L}$ ,  $n = 29$ ). Both groups of patients accepted coronary arteriography examination and the atherosclerotic lesions were evaluated by IVUS to analyze the nature of the plaque and to identify the composition of components by IVUS-VH: fibrous (F), fibro-fatty (FF), necrotic core (NC) and calcium (CC). At the last, the relationship between H-type hypertension and the plaque's character was analyzed. **Results** Compared to the non H-type hypertension group, there were higher proportions of soft plaques (76.2% vs 61.7%,  $P < 0.05$ ), plaque rupture (40.5% vs 13.8%,  $P < 0.05$ ), sandwich and thrombosis (30.9% vs 13.8%,  $P < 0.05$ ) in H-type hypertension group. Analyzed by IVUS-VH, there were higher proportions of NC ( $23.71\% \pm 5.83\%$  vs  $15.37\% \pm 2.75\%$ ,  $P = 0.000$ ) and lower proportions of CC ( $9.72\% \pm 4.22\%$  vs  $17.25\% \pm 0.26\%$ ,  $P = 0.000$ ) in H-type hypertension group than non H-type hypertension

[收稿日期] 2014-04-08

[修回日期] 2014-05-26

[作者简介] 郑卫峰, 硕士研究生, 主治医师, 主要研究方向为高血压、冠心病、心脏起搏器与电生理, E-mail 为 834883830@QQ.com。王晓阳, 主任医师, 主要研究方向为心脏重症医学、心脏介入治疗, E-mail 为 13461028321@163.com。张守彦, 博士后, 主任医师, 主要研究方向为心脏介入治疗, E-mail 为 zsydoctor@162.com。

group. **Conclusion** H-type hypertension is associated with the nature of atherosclerotic plaque, and it increases the vulnerability of atherosclerotic plaque in coronary artery.

冠心病包括稳定型心绞痛(stable angina pectoris, SAP)和急性冠状动脉综合征(acute coronary syndrome, ACS)。ACS 发病机制是在冠状动脉粥样硬化病变基础上出现易损斑块的裂缝、糜烂及破裂,继发血栓形成;ACS 的发生与斑块狭窄的严重程度无关,而与斑块的易损性有关。炎症反应与易损斑块破裂具有重要关系。H 型高血压指伴有血同型半胱氨酸(homocysteine, Hcy)水平增高的血压,其可引起炎症反应,故 H 型高血压与斑块的易损性可能有着密切关系。血管内超声-虚拟组织学(intravascular ultrasound-virtual histology, IVUS-VH)技术可准确地区分冠状动脉斑块内组织成分,从而对斑块的稳定性进行更加准确的评估。本文利用 IVUS-VH 技术探讨 H 型高血压和冠状动脉斑块性质的关系,以便更好地研究 H 型高血压的危险性,为今后的临床工作提供参考。

## 1 资料与方法

### 1.1 研究对象及分组

2011 年 1 月至 2014 年 3 月在我院住院行冠状动脉造影及 IVUS 检查的冠心病合并高血压的患者 71 例,年龄 54 ~ 78 岁,平均  $62.5 \pm 5.7$  岁,其中稳定型心绞痛 22 例,急性冠状动脉综合征 49 例。诊断标准:按照美国心脏病学会(American College of Cardiology, ACC)/美国心脏协会(American Heart Association, AHA) 2007 年制定的冠心病诊断标准<sup>[1-3]</sup>,经临床表现、心电图、心肌酶学和冠状动脉造影确定冠心病的诊断;原发性高血压的诊断标准符合 2010 年版《中国高血压防治指南》原发性高血压诊断标准<sup>[4]</sup>。排除标准:排除恶性贫血、严重恶性疾病、营养不良、严重肝肾功能不全、免疫缺陷性疾病、甲状腺疾病、白血病、恶性肿瘤、长期大量饮酒,及近 3 个月内服用叶酸、维生素 B12 等影响血浆同型半胱氨酸水平的药物。

参照高血压分组标准<sup>[5]</sup>,根据患者是否伴有血 Hcy 水平升高,分为 H 型高血压组(Hcy  $\geq 10$   $\mu\text{mol/L}$ ) 42 例和非 H 型高血压组(Hcy  $< 10$   $\mu\text{mol/L}$ ) 29 例。

### 1.2 血同型半胱氨酸测定

受试者于入院第 2 天清晨空腹(禁食禁水 12 h 以上)抽取肘静脉血,采集血液标本,由我科实验室

测定血浆 Hcy。

### 1.3 冠状动脉造影

应用德国西门子血管造影机,做选择性冠状动脉造影,由我院两名有经验的医师对左主干(left main coronary artery, LM)、左前降支(left anterior descending coronary artery, LAD)、左回旋支(left circumflex coronary artery, LCX)、右冠状动脉(right coronary artery, RCA)进行判断。

### 1.4 血管内超声检查及图像分析

选择性冠状动脉造影后,即刻动脉鞘内注入肝素 6000 IU 抗凝,冠状动脉内注入硝酸甘油 200  $\mu\text{g}$ ,分别对冠状动脉造影所确定的靶血管进行 IVUS 检查,IVUS 仪为美国 Boston Scientific iLab 公司制造的血管内超声诊断仪,探头频率 40 MHz。在 X 线透视下将血管内超声探头沿 0.35 mm 导丝送至靶病变远端至少 10 mm,使用机械回撤装置以 0.5 mm/s 的速度回撤探头至指引导管内,与超声图像分析仪相连,分别获得斑块远端、斑块处及斑块近端的血管短轴的二维超声图像,录像记录全部过程以供脱机回放分析和存档。

灰阶图像斑块性质分析:根据形态学将冠状动脉内斑块分为:(1)软斑块:内膜和中膜增厚,斑块组织产生的回声较外膜弱,无钙化;(2)纤维斑块:内膜和中膜增厚,其粥样斑块的回声与外膜的回声相等,无可探测到的钙化;(3)钙化斑块:斑块的回声较外膜增强,后伴声影;(4)混合斑块:上述 3 种斑块单一成分目测不超过 80%<sup>[6]</sup>。

IVUS-VH 将冠状动脉斑块内成分分为 4 种:纤维斑块(fibrous, F),绿色标记;纤维脂质斑块(fibro-fatty, FF),黄色标记;坏死核心(necrotic core, NC),红色标记;钙化斑块(calcium, CC),白色标记。利用客户端软件将每个切面获得的数据汇总得出每种成分在斑块中所占的比例。

### 1.5 统计学方法

采用 SPSS 15.0 统计软件处理数据,定量资料用  $\bar{x} \pm s$  表示,其比较采用 *t* 检验;定性资料比较采用  $\chi^2$  检验。 $P < 0.05$  为差异有统计学意义。

## 2 结果

### 2.1 一般情况比较

两组患者在年龄、体质指数(body mass index,

BMI)、吸烟、合并糖尿病及血脂等一般临床资料方面比较差异无统计学意义( $P > 0.05$ )。H型高血压组血 Hcy 显著高于非 H 型高血压组( $P < 0.05$ )。H 型高血压组 ACS 发生率显著高于非 H 型高血压组( $P < 0.05$ ;表 1)。

表 1. H 型高血压组与非 H 型高血压组一般资料比较

Table 1. General data comparison between H-type hypertension group and non H-type hypertension group

项目	H 型高血压组 ( $n = 42$ )	非 H 型高血压组 ( $n = 29$ )	$P$ 值
年龄(岁)	61.7 ± 5.6	60.8 ± 7.0	0.532
女性(例)	23(54.8%)	11(37.9%)	0.160
BMI( $\text{kg}/\text{m}^2$ )	25.2 ± 2.9	25.1 ± 3.1	0.706
吸烟(例)	9(21.4%)	7(24.1%)	0.790
合并糖尿病(例)	11(26.2%)	5(17.2%)	0.380
收缩压(mmHg)	127.0 ± 19.7	129.2 ± 26.0	0.818
舒张压(mmHg)	68.8 ± 8.8	65.6 ± 9.7	0.089
总胆固醇(mmol/L)	4.41 ± 1.06	4.23 ± 1.00	0.410
甘油三酯(mmol/L)	1.53 ± 1.02	1.57 ± 1.12	0.351
LDLC(mmol/L)	2.64 ± 0.85	2.51 ± 0.83	0.445
HDLC(mmol/L)	1.08 ± 0.32	1.07 ± 0.29	0.931
脂蛋白(a)(g/L)	0.26 ± 0.22	0.18 ± 0.22	0.069
Hcy( $\mu\text{mol}/\text{L}$ )	14.05 ± 2.41	6.72 ± 1.61	0.000
高血压家族史(例)	7(16.7%)	4(13.8%)	0.740
靶血管部位			0.550
LAD + LM(例)	20(47.6%)	11(37.9%)	
LCX(例)	12(28.6%)	11(37.9%)	
RCA(例)	10(23.8%)	7(24.1%)	
冠心病分型			0.040
SAP(例)	7(16.7%)	15(51.7%)	
ACS(例)	35(83.3%)	14(48.3%)	

LDLC:低密度脂蛋白胆固醇(low density lipoprotein cholesterol);

HDLC:高密度脂蛋白胆固醇(high density lipoprotein cholesterol)。

## 2.2 IVUS-VH 评价斑块成分

IVUS-VH 测得的两组患者斑块成分结果显示,

表 2. H 型高血压组与非 H 型高血压组斑块成分比较

Table 2. Plaque composition comparison between H-type hypertension group and non H-type hypertension group

分组	纤维斑块	纤维脂质斑块	坏死核心成分	钙化斑块	斑块体积( $\text{mm}^3$ )
H 型高血压组( $n = 42$ )	50.12% ± 2.67%	15.35% ± 2.89%	23.71% ± 5.83%	9.76% ± 4.22%	166.94 ± 58.89
非 H 型高血压组( $n = 29$ )	45.90% ± 2.31%	15.13% ± 3.05%	15.37% ± 2.75%	17.25% ± 0.26%	161.56 ± 72.29
$t$ 值	0.71	0.22	5.19	4.62	0.24
$P$ 值	0.480	0.830	0.000	0.000	0.820

两组纤维斑块、纤维脂质斑块相比均无显著性差异( $P > 0.05$ );H 型高血压组坏死核心成分所占比例显著高于非 H 型高血压组( $P < 0.05$ );H 型高血压组钙化斑块比例较非 H 型高血压组显著降低( $P < 0.05$ );两组患者斑块体积比较无显著性差异( $P > 0.05$ ;表 2)。图 1 为 IVUS 检查到的不稳定性斑块典型图。

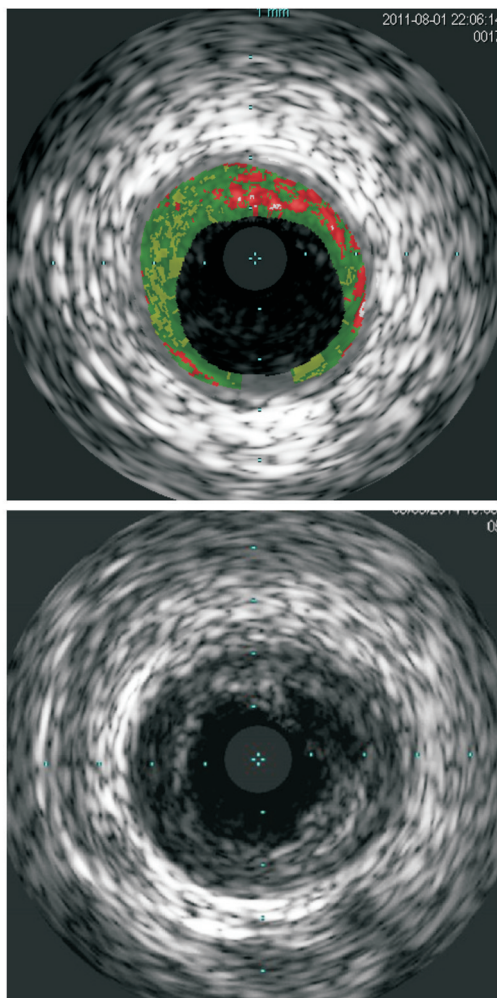


图 1. IVUS 检查到的不稳定性斑块图像

Figure 1. Image of unstable plaque examined by IVUS

### 2.3 两组患者 IVUS 灰阶图像下斑块性质比较

IVUS 灰阶图像下两组患者斑块性质比较, H 型高血压组软斑块、破裂斑块患者比例显著高于非 H

表 3. H 型高血压组与非 H 型高血压组斑块性质比较(例)

Table 3. Plaque nature comparison between H-type hypertension group and non H-type hypertension group (case)

分 组	软斑块	硬斑块	破裂斑块	夹层血栓形成
H 型高血压组( $n=42$ )	32(76.2%)	25(59.6%)	17(40.5%)	13(30.9%)
非 H 型高血压组( $n=29$ )	15(51.7%)	20(68.9%)	4(13.8%)	4(13.8%)
$\chi^2$ 值	7.36	2.17	5.52	2.80
$P$ 值	0.007	0.140	0.019	0.094

## 3 讨 论

伴有血同型半胱氨酸升高的高血压称为 H 型高血压,在我国 H 型高血压患病率为 75%。Graham 等<sup>[7]</sup>研究发现高血压与高同型半胱氨酸存在明显协同作用,H 型高血压患者心血管事件发生率约为单纯性高血压患者的 5 倍,约为正常人群的 25~30 倍。因此,在我国研究 H 型高血压与心血管疾病的关系具有重大意义。

研究发现,H 型高血压与急性冠状动脉综合征的发生具有相关性<sup>[8]</sup>,推测 H 型高血压可导致动脉粥样硬化斑块不稳定性增加。IVUS 具有识别早期可逆性脂质斑块与晚期不可逆性纤维斑块、钙化斑块、血栓和溃疡性斑块的能力,IVUS 观察到的含无回声区脂质软斑块是斑块易损的标志,斑块破裂和血栓形成也是局部斑块不稳定的重要表现<sup>[9]</sup>。本研究发现,IVUS 灰阶图像分析结果显示,H 型高血压组与非 H 型高血压组相比,前者冠状动脉内软斑块、破裂斑块更多见( $P<0.05$ ),提示 H 型高血压与冠状动脉粥样硬化斑块的易损性有关。

研究表明,灰阶 IVUS 发现富含脂质斑块的敏感性仅为 67%<sup>[10]</sup>。IVUS-VH 识别富含脂质坏死核的敏感性和特异性提高到 91.7% 和 96.6%<sup>[11,12]</sup>。国内外学者应用 IVUS-VH 比较分析发现动脉斑块中的坏死核心成分可能是斑块易损性的一个标志<sup>[13,14]</sup>。本研究发现,应用 IVUS-VH 分析,H 型高血压组坏死核心成分所占比例显著高于非 H 型高血压组( $23.71\% \pm 5.83\%$  比  $15.37\% \pm 2.75\%$ ,  $P=0.000$ ),提示 H 型高血压与斑块的易损性有关,这与 IVUS 灰阶图像分析得出相同结论。病理学研究发现不稳定斑块或易损斑块往往伴有重度的炎症反应,炎症反应介导了斑块由稳定到不稳定乃至破裂的转变<sup>[15]</sup>。急性冠状动脉综合征的病理机制在

型高血压组( $P<0.05$ ;表 3),而硬斑块、夹层血栓形成患者比例两组无显著性差异( $P>0.05$ )。

于动脉硬化斑块不稳定、破裂、出血、血栓形成,导致心肌急性或亚急性的缺血,炎症机制在发病中起重要作用,不稳定斑块的破裂导致的冠状动脉内血栓形成是导致急性冠状动脉综合征发生的直接原因,H 型高血压的致病过程中,炎症反应扮演着重要角色<sup>[16,17]</sup>。本研究结果证实了 H 型高血压与动脉粥样硬化斑块易损性的相关性。

有学者认为,动脉粥样硬化斑块中钙化可能会使斑块脆弱性增加导致斑块破裂,可能是易损斑块的一个标志<sup>[18]</sup>。而本研究发现,非 H 型高血压组钙化斑块比例明显高于 H 型高血压组( $17.25\% \pm 0.26\%$  比  $9.72\% \pm 4.22\%$ ,  $P=0.000$ ),结果与前述学者观点相佐;造成此矛盾的具体原因尚不知晓,有待于以后开展大规模临床研究进行探讨。

综上所述,我们用 IVUS-VH 方法发现 H 型高血压与动脉粥样硬化斑块的不稳定性有关,H 型高血压可增加动脉粥样硬化斑块的易损、破裂,导致心血管事件的发生。因此,对 H 型高血压患者的治疗,在降低血压同时应积极降低血同型半胱氨酸水平,以减少心血管事件的发生率,使冠心病患者受益。

### [参考文献]

- [1] Anderson JL, Adams CD, Antman EM, et al. 2011 ACCF/AHA focused update incorporated into the ACC/AHA 2007 guidelines for the management of patients with unstable angina/non-ST-elevation myocardial infarction: a report of the American College of Cardiology Foundation/American Heart Association Task Force on Practice Guidelines [J]. Circulation, 2011, 123(22): e627.
- [2] Antman EM, Hand M, Armstrong PW, et al. 2007 focused update of the ACC/AHA 2004 guidelines for the management of patients with ST-elevation myocardial infarction [J]. Circulation, 2008, 117(2): 296-329.

- [3] Fraker TD Jr, Fihn SD, Gibbons RJ, et al. 2007 chronic angina focused update of the ACC/AHA 2002 guidelines for the management of patients with chronic stable angina[J]. *Circulation*, 2007, 116(23): 2762-772.
- [4] 中国高血压防治指南修订委员会. 中国高血压防治指南 2010 年修订版[J]. *中国医学前沿杂志*, 2011, 3(5): 42-91.
- [5] 胡大一, 徐希平. 有效控制 H 型高血压——预防脑卒中的新思路[J]. *中华内科杂志*, 2008, 47(12): 976-977.
- [6] Rasouli ML, Shavel DM, French WJ, et al. Assessment of coronary plaque morphology by contrast-enhanced computed tomographic angiography: compares on with intravascular ultrasound[J]. *Coronary Artery Disease*, 2006, 17(4): 359-364.
- [7] Graham IM, Daly LE, Refsum HM, et al. Plasma homocysteine as a risk factor for vascular disease: The European concerted action project[J]. *JAMA*, 1997, 277(22): 1775-781.
- [8] 杨莉莉, 赵宇, 邵海峰, 等. H 型高血压与急性冠状动脉综合征发病相关性及其同型半胱氨酸水平研究[J]. *中国全科医学*, 2013, 8(16): 2609-611.
- [9] Hong YJ, Jeong MH, Lim SY, et al. Relation of soft plaque and elevated preprocedural high-sensitivity C-reactive protein levels to incidence of in-stent restenosis after successful coronary stenting[J]. *Am J Cardiol*, 2006, 98(3): 341-345.
- [10] Prati F, Arbustini E, Labellarte A, et al. Intravascular ultrasound insights into plaque composition[J]. *Z Kardi-ol*, 2000, 89(Suppl 2): 117-123.
- [11] Nair A, Margolis MP, Kuban BD, et al. Automated coronary plaque characterization with intravascular ultrasound backscatter: ex vivo validation[J]. *Eurointervention*, 2007, 3(1): 113-120.
- [12] Nasu K, Tsuchikane E, Katoh O, et al. Accuracy of in vivo coronary plaque morphology assessment: a validation study of in vivo virtual histology compared with in vitro histopathology[J]. *J Am Coll Cardiol*, 2006, 47(20): 2405-412.
- [13] Nakamura T, Kubo N, Funayama H, et al. Plaque characteristics of the coronary segment proximal to the culprit lesion in stable and unstable patients[J]. *Clin Cardiol*, 2009, 32(8): E9-E12.
- [14] 金灿, 李新明, 陈明. IVUS-VH 评价 ACS 患者冠状动脉粥样硬化斑块成分[J]. *同济大学学报(医学版)*, 2010, 31(1): 60-63.
- [15] Haft JI. Multiple atherosclerotic plaque rupture in acute coronary syndrome[J]. *Circulation*, 2003, 107(9): e65-e66.
- [16] 陈晔, 刘明江, 赖京川. H 型高血压与炎症的相关性分析[J]. *四川医学*, 2010, 9(31): 1234-235.
- [17] 杜柏, 胡元会, 吴华芹, 等. H 型高血压患者血浆中炎症因子与冠状动脉病变关系[J]. *中西医结合心脑血管病杂志*, 2012, 10(4): 400-401.
- [18] Ehara S, Kobayashi Y, Yoshiyama M, et al. Coronary artery calcification revisited[J]. *J Atheroscler Thromb*, 2006, 13(1): 31-37.

(此文编辑 曾学清)