

# 几种常见急性肠系膜上动脉事件的多层螺旋 CT 血管造影诊断

陆瑶<sup>1</sup>, 李青春<sup>2</sup>, 方向军<sup>1</sup>, 何卫红<sup>1</sup>

(南华大学 1.第二附属医院放射科,2.第一附属医院放射科,湖南省衡阳市 421001)

[关键词] 肠系膜上动脉; 心脑血管意外事件; 体层摄影术; X线计算机; 血管造影

[摘要] 目的 探讨几种常见急性肠系膜上动脉事件的多层螺旋 CT 血管造影(MSCTA)表现。方法 对 23 例急性肠系膜上动脉事件的临床、影像资料进行回顾性归纳总结。结果 23 例患者中,孤立性夹层 9 例(YUN 分型 I 型 7 例,II b 型 2 例),均见真假腔和内膜瓣征;壁间血肿伴溃疡龛影 3 例;急性血栓栓塞 11 例,直接征象是血管腔内充盈缺损。结论 虽然肠系膜上动脉夹层、壁间血肿和栓塞临床症状相似,但各有较典型影像表现,MSCTA 是诊断急性肠系膜上动脉事件准确、快捷、有效的首选检查方法。

[中图分类号] R445.3

[文献标识码] A

## Value of multi-slice spiral CT angiography in diagnosing several common acute superior mesenteric artery events

LU Yao<sup>1</sup>, LI Qing-Chun<sup>2</sup>, FANG Xiang-Jun<sup>1</sup>, HE Wei-Hong<sup>1</sup>

(1.Department of Radiology, the Second Affiliated Hospital, University of South China, Hengyang 421001, Hunan, China;

2. Department of Radiology, the First Affiliated Hospital, University of South China, Hengyang 421001, Hunan, China)

[KEY WORDS] Superior mesenteric artery; Heart cerebrovascular accident; Tomography; X-ray computed; Angiography

[ABSTRACT] Aim To investigate the manifestations of several common acute superior mesenteric artery events of multi-slice spiral CT angiography (MSCTA) in order to acknowledge the disease deeply. Methods The clinical and imaging data of 23 cases of acute superior mesenteric artery were reviewed and summarized. Results 9 of 23 cases were isolated superior mesenteric artery dissection (ISMAD), according to classification of YUN, the type I ( $n=7$ ) and the type II b ( $n=2$ ), double-lumen sign and low-density intimal flap were seen in all cases. 3 of 23 cases were intramural haemorrhagic (IMH) with out-pouching ulcer crater. 11 of 23 cases were acute superior mesenteric artery thromboembolism (SMAT), the direct signs of which in CT images was filling defect in mesenteric vessels. Conclusion Although the clinical symptoms of ISMAD, IMH and SMAT are similar, but each with typical imaging findings on MSCTA, which is accurate, fast and effective for the diagnosis of acute superior mesenteric artery events.

近年来,血管源性急腹症在中老年急腹症患者中发病率较高,且呈逐年上升趋势,急性肠系膜上动脉(superior mesenteric artery, SMA)事件是一类不少见的血管源性急腹症,可表现为 SMA 狭窄和闭塞病变、夹层和壁内血肿等,早期极易漏诊,且很短时间内病情会发生很大的变化,造成严重后果,甚至危及患者生命。随着多层螺旋 CT 血管造影(multi-slice spiral CT angiography, MSCTA)在心血管疾病诊断中广泛推广应用,急性肠系膜上动脉事件漏诊率明显降低,并得到临床一致认可<sup>[1]</sup>。本文搜

集几种常见急性肠系膜上动脉事件病例,讨论其影像表现,以提高临床医师对该类疾病的影像诊断能力。

## 1 资料和方法

### 1.1 一般资料

收集南华大学第二附属医院自 2015 年 1 月以来诊治的 23 例急性肠系膜上动脉事件的临床及 MSCTA 影像资料,其中男性 16 例,女性 7 例,年龄

[收稿日期] 2017-07-12

[修回日期] 2017-10-11

[作者简介] 陆瑶,主治医师,主要从事 CT 和 MRI 诊断研究,E-mail 为 prime\_li@163.com。通讯作者李青春,硕士,副主任医师,主要从事 CT 和 MRI 诊断研究。

38~85 岁,平均年龄 62.9 岁,首发症状均表现为无明显诱因不同程度急性腹痛,病史 5 h 至 20 天不等,23 例患者中 13 例合并高血压,病程 3 年至 30 年不等,3 例合并糖尿病。

1.2 设备与方法

采用 Philips Brilliance 256 排 CT 或西门子双源 CT 扫描仪,患者仰卧,扫描范围腹主动脉起始部至髂动脉,从头侧向足侧扫描,先常规腹部 CT 平扫,再行腹部三期增强扫描:动脉期延时约 20~25 s,门静脉期延时约 55~60 s,静脉期延时约 120 s。采用双筒高压注射器肘正中静脉注入非离子型对比剂碘普罗胺(370 mg/mL) 80~100 mL,注射速率 4.5~5 mL/s,后以同样速率跟进 30 mL 生理盐水冲管。CTA 扫描参数:触发扫描阈值 200 HU,120 kV,280 mA,层厚/层距 0.6 mm,螺距 0.9。增强扫描采用透视触发扫描技术,跟踪点设于胸降主动脉。

1.3 后处理技术

将扫描得到的图像原始数据传输至 Philips Brilliance V4 后处理工作站进行图像后处理。重组

方式包括容积再现(VR)、曲面重组(CPR)、多平面重组(MPR)和最大密度投影(MIP)。

1.4 图像评估

所有 CT 图像分别由两位高年资放射科医师单独阅片,以一致意见为判断结果。分析几种常见急性肠系膜上动脉事件病变影像学特征表现。

2 结 果

SMA 孤立性夹层 9 例,根据 Yun 分型<sup>[2]</sup>: I 型 7 例,MSCTA 后处理图像显示 SMA 近远端破裂口、真假双腔及撕裂内膜片,真腔受压变窄(图 1),继发远段血栓 1 例,II b 型 2 例,后处理图像显示 SMA 近端内膜破裂口,假腔血栓形成(图 2);壁间血肿伴有溃疡龛影 3 例,均延伸至 SMA 分支,MSCTA 后处理图像显示 SMA 管壁囊袋状或乳头状龛影伴管壁新月形增厚、连续性无强化低密度影(图 3);SMA 栓塞 11 例,直接征象为 CTA 显示 SMA 主干及分支管腔内间断性分布偏心或中心性充盈缺损(图 4)。

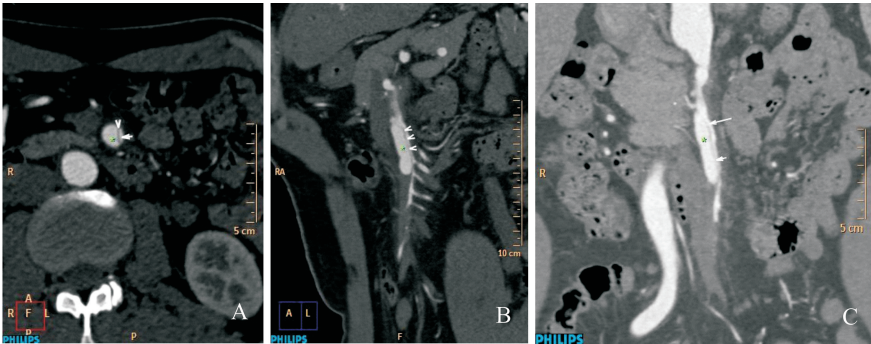


图 1. SMA 孤立性夹层( I 型) A 为 MSCTA 横轴位图像,显示真腔(白色箭)、假腔(星号)和撕裂剥脱内膜片(白色箭头);B 和 C 为 MPR、CPR 图像结合,显示 SMA 近远端破裂口(白色箭)、撕裂内膜片(白色箭头)和真假双腔,假腔较大(星号),真腔受压变窄。

Figure 1. Isolated superior mesenteric artery dissection( type I )

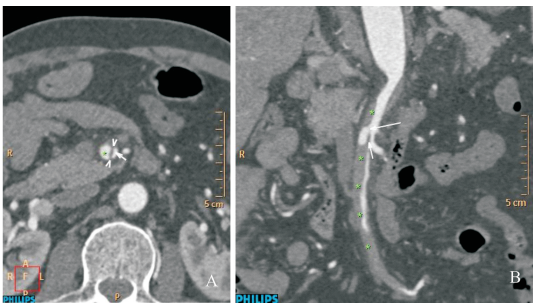


图 2. SMA 孤立性夹层( II b 型) A 为 MSCTA 横轴位图像,显示假腔(星号)、撕裂内膜片(白色箭头)和受压变窄真腔(白色箭);B 为 MSCTA 后处理 CPR 图像,显示近端内膜破裂口(白色长箭)、撕裂内膜片(短箭)、假腔血栓形成(星号)和受压变窄真腔。

Figure 2. Isolated superior mesenteric artery dissection( type II b )

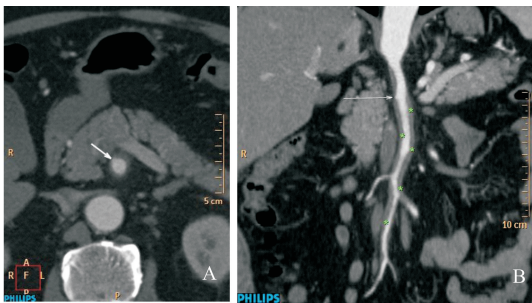


图 3. SMA 溃疡伴壁间血肿 A 为 MSCTA 轴位原始图像,显示一对比剂充盈乳头状外翻凸起达中膜层,类似“龛影”,与血管腔相连(白色箭),管壁呈新月形增厚;B 为 CPR 图像,显示 SMA 近端管壁龛影和连续性延伸至分支壁间血肿(星号)。

Figure 3. Penetrating ulcerres with intramural haemorrhagic in the SMA

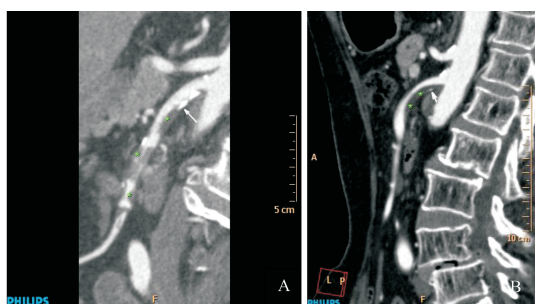


图4. 急性SMA血栓栓塞 A为CPR图像,显示SMA多处呈间断性偏心、向心分布充盈缺损,代表血栓(星号)和钙化斑块(白色箭);B为MPR图像,显示SMA近段偏心充盈缺损,代表附壁血栓(星号)和被血栓覆盖内膜钙化斑块(白色箭)。

Figure 4. Acute superior mesenteric arterial thromboembolism

### 3 讨论

动脉粥样硬化常常累及腹主动脉和其主要分支,包括肠系膜上动脉、腹腔干及肾动脉等,是急性肠系膜上动脉事件发生的病理基础。急性肠系膜上动脉事件常表现为血栓栓塞、夹层、溃疡、壁间血肿等病变,病情变化快,容易进展为血管破裂、急性肠壁缺血坏死及小肠穿孔等并发症,是造成血管源性急腹症原因之一,好发于中老年人,高血压为最常见病因,从本组病例中13例有高血压病史可推断高血压为该疾病主要促进因素。临床上常以不同程度急性腹痛就诊,且临床表现复杂,不具有典型性,症状与急性胰腺炎、急性胆囊炎、绞窄性肠梗阻等其它急腹症相似,因此正确选择影像学检查方式对其早期准确诊断至关重要。文献报道超声诊断血管源性急腹症的准确率为72.2%,MSCT诊断的准确率为100%,明显高于超声,可能与超声多普勒受肠气伪影干扰病变显示有关<sup>[3]</sup>。DSA属有创检查,费用较高,不能显示血管壁及血管腔外病变,不作常规检查。双源CT和256排CT肠系膜上动脉血管造影具有扫描速度快、辐射剂量低、成像质量高、费用较低等优势,能准确检出有无肠系膜上动脉病变,可准确判断管腔狭窄程度,还可观察血管腔外组织情况,亦为治疗方案选择及治疗后随访提供重要参考,已成为临床诊断血管源性急腹症首选检查方式。

孤立性SMA夹层指不伴有主动脉夹层而原发于肠系膜上动脉夹层,由各种原因导致SMA内膜破裂,流动血液通过近端内膜破裂口进入中膜层,导致中膜撕裂剥离形成真假双腔,真腔通常较小,血流较快,假腔通常较大,血流较慢,并从远端内膜破

裂口流入真腔<sup>[4]</sup>。MSCT平扫上真假腔密度无明显差异,无法分辨真腔和假腔;孤立性SMA夹层在MSCTA上具有典型影像表现:①SMA内可见真、假双腔结构,双腔内均见对比剂充盈,假腔常大于真腔,且假腔呈环形或半月形包绕真腔;②SMA内可见撕裂移位内膜片呈人字形或弧形;③内膜片上可见多个破裂口与真假腔相通;④通过横断位图像与MPR、CPR及VR等后处理图像相结合可以判断破裂口的位置和大小,可以清晰显示内膜片撕裂长度及延伸分支血管情况;⑤近端破裂口通常位于距SMA起始部约1.5~3 cm,远端破裂口因假腔血栓形成可闭塞<sup>[5]</sup>。根据Yun分型<sup>[4-6]</sup>标准孤立性SMA夹层可分为:I型:夹层近、远端均有破裂口,真假腔无血栓,均有对比剂充盈;IIa型:夹层近端有破裂口,远端无破裂口或破裂口闭塞,真假腔无血栓,均有对比剂充盈;IIb型:夹层近端有破裂口,假腔有血栓,无对比剂充盈;III型:夹层真假腔均有血栓,SMA闭塞。本组列举9例孤立性SMA夹层患者无IIa型和III型,可能与病例数不足有关,且IIb型SMA夹层与溃疡合并壁内血肿容易混淆。

壁间血肿病因和发病机制常与高血压、动脉粥样硬化有关,根据文献壁间血肿形成的主要原因可能为<sup>[7]</sup>:①粥样硬化斑块溃疡从受损的内膜穿透内弹性膜进入中膜层,造成出血,使SMA内流动血液进入中膜层并纵向延伸形成;②血管壁滋养血管的自发破裂所致。本组3例均伴有SMA起始段溃疡龛影,而无滋养血管破裂病例,可能与病例数不足有关。壁间血肿可转归为夹层、假性动脉瘤和血管破裂<sup>[8]</sup>。在MSCTA图像上,SMA壁间血肿伴溃疡典型征象:①SMA管壁上对比剂充盈外翻凸起囊袋状或乳头状影,类似消化道溃疡形成“龛影”,龛影口部与SMA管腔相通;②SMA管壁连续性增厚,横轴位图像上呈半月形,增强扫描无强化,结合MPR、CPR图像可显示壁间血肿延伸范围及血管分支。范围可为SMA局部,亦可累及SMA全程,当SMA溃疡合并广泛纵向延伸壁间血肿时与IIb型夹层影像征象相似,难以鉴别。而SMA溃疡合并局限血肿更容易误诊为偏心附壁血栓,壁间血肿为连续性分布,可延伸至SMA分支,内膜钙化斑块受压移位有助于鉴别,而偏心附壁血栓常呈间断S形分布,内膜钙化斑块可被血栓覆盖。

急性SMA栓塞是由于SMA血栓形成并阻塞血管引起急性肠缺血的一种少见急腹症,其血栓来源于动脉粥样硬化、孤立性夹层、心源性附壁血栓



等<sup>[9]</sup>。MSCT 增强扫描动脉期和静脉期图像上显示 SMA 血管腔内间断 S 形分布、中心性或偏心性无强化低密度充盈缺损,其代表血管内血栓形成,是诊断该病特征表现;MSCTA 后处理图像可更直观显示血管壁钙化斑块和血栓关系,可有效判断栓子大小、狭窄程度和 SMA 分支受累情况。其间接征象根据患者狭窄程度及病理变化的不同,包括肠壁厚度变化、肠壁强化异常、肠腔积液积气扩张和肠系膜缆绳征等<sup>[10]</sup>。

由于 SMA 孤立性夹层、壁间血肿和栓塞的治疗和预后均不同,因此诊断及鉴别诊断至关重要,上述几种病变均有较典型影像表现。MSCTA 后处理图像不但能多角度、多方位观察上述疾病,为临床提供丰富的影像诊断及鉴别诊断信息,而且对急性肠系膜上动脉事件早期诊断及治疗方案选择起到重要指导作用,已成为诊断急性肠系膜上动脉事件首选影像学检查。

#### [参考文献]

- [1] Shih MC, Hagspiel KD. CTA and MRA in mesenteric ischemia: part1, role in diagnosis and differential diagnosis [J]. Am J Roentgenol, 2007, 188(2): 452-461.
  - [2] Yun WS, Kim YW, Park KB, et al. Clinical and angiographic follow-up of spontaneous isolated superior mesenteric artery dissection[J]. Eur J Vasc Endovasc Surg, 2009, 37: 572-577.
  - [3] 高振利, 徐永运. 多层螺旋 CT 与超声检查诊断急诊老年血管源性急腹症患者的临床价值对比[J]. 中华胸心血管外科杂志, 2016, 14(9): 107-109.
  - [4] 贾中芝, 田 丰, 李绍钦, 等. 孤立性肠系膜上动脉夹层的分型、影像诊断及其预后[J]. 中华胸心血管外科杂志, 2013, 29(3): 143-146.
  - [5] 李雪华, 林少春, 黄思韵, 等. 多层螺旋 CT 血管探针成像在孤立形肠系膜上动脉夹层的应用价值[J]. 中华胃肠外科杂志, 2014, 10(7): 1 022-026.
  - [6] 黄列彬, 李雪华, 龙晚生, 等. 原发性肠系膜上动脉夹层的 CT 诊断[J]. 放射学实践, 2014, 29(2): 177-180.
  - [7] 罗光华, 周 宏, 刘文洪, 等. 双源 256 层螺旋 CT 双能量扫描对主动脉壁间血肿的诊断价值[J]. 中国动脉硬化杂志, 2015, 23(10): 1 031-034.
  - [8] 李 宇, 刘家祯, 张 楠, 等. 应用主动脉 CTA 观察急性主动脉壁间血肿的演变[J]. 中国医学影像技术, 2014, 30(10): 1 490-494.
  - [9] 胡茂清, 龙晚生, 兰 勇, 等. 急性肠系膜上动脉血栓栓塞的 MSCT 诊断[J]. 影像诊断与介入放射学, 2013, 12(6): 432-435.
  - [10] 江 浩, 张 蓓, 张 华, 等. 急性肠系膜血管梗塞的 CT 表现[J]. 中华放射学杂志, 2005, 39(8): 852-855.
- (此文编辑 许雪梅)
- 
- (上接第 189 页)
- [7] Lee KJ, Kwak HS, Chung GH, et al. Leptomenigeal collateral vessels are a major risk factor for intracranial hemorrhage after carotid stenting in patients with carotid atherosclerotic plaque[J]. J Neurointerv Surg, 2016, 8(5): 512-516.
  - [8] Maas MB, Kwolek CJ, Hirsch JA, et al. Clinical risk predictors for cerebral hyperperfusion syndrome after carotid endarterectomy[J]. J Neurol Neurosurg Psychiatry 2013, 84: 569-572.
  - [9] 阿力木·吾甫尔, 马建华, 张小宁, 等. 新疆地区缺血性脑卒中患者颅外段脑血管支架治疗长期随访分析[J]. 中国动脉硬化杂志, 2017, 25(3): 284-287.
  - [10] Rosenfield K, Matsumura JS, Chaturvedi S, et al. Randomized trial of stent versus surgery for asymptomatic carotid stenosis[J]. N Engl J Med, 2016, 374(11): 1 011-020.
  - [11] Goode SD, Cleveland TJ, Gaines PA. United Kingdom carotid artery stent registry: short- and long-term outcomes [J]. Cardiovasc Intervent Radiol, 2013, 36(5): 1 221-231.
  - [12] Chang CH, Lin JW, Lin CH, et al. Effectiveness and safety of extracranial carotid stent placement: a nationwide self-controlled case-series study [J]. J Formos Med Assoc, 2015, 114(3): 274-281.
  - [13] Fang H, Chen XY, Song B, et al. Intracranial collateral flow estimated by color velcoty imaging quantifications ultrasound: a protector of recurrent stroke in patient with carotid stenosis [J]. Curr Neurovasc Res, 2016, 13(4): 283-288.
  - [14] Marks MP, Lansberg MG, Mlynash M, et al. Effect of collateral blood flow on patients undergoing endovascular therapy for acute ischemic stroke[J]. Stroke, 2014, 45: 1 035-039.
  - [15] Gerber JC, Petrova M, Krukowski P, et al. Collateral state and the effect of endovascular reperfusion therapy on clinical outcome in ischemic stroke patients[J]. Brain Behav, 2016, 6(9): e00 513.
- (此文编辑 许雪梅)