

本文引用: 孔敬波, 黄俊杰, 李耀东, 等. Rotarex 在股腘动脉缺血性疾病中的应用研究进展[J]. 中国动脉硬化杂志, 2026, 34(5): 480-486. DOI: 10.20039/j.cnki.1007-3949.2026.05.012.

· 文献综述 ·

[文章编号] 1007-3949(2026)34-05-0480-07

## Rotarex 在股腘动脉缺血性疾病中的应用研究进展

孔敬波, 黄俊杰, 李耀东, 黄 梅, 戴 兵

天津市天津医院血管外科, 天津市 300211

[摘 要] Rotarex 机械血栓清除系统作为治疗股腘动脉急慢性闭塞性疾病的重要工具, 近年来因其高效、微创的特点受到广泛关注。本文结合 Rotarex 装置的工作原理与技术特点, 全面综述了 Rotarex 在股腘动脉缺血性疾病中的应用, 分析其临床应用安全性、有效性。回顾疾病历史治疗方法, 探讨并发症及技术改进, 结合最新临床试验及多中心研究进展, 展望潜在应用领域、未来技术趋势及研究方向, 旨在为该领域临床实践和研究提供全面参考。

[关键词] Rotarex; 缺血性疾病; 股腘动脉

[中图分类号] R5;R363

[文献标识码] A

### Research advances in the application of Rotarex in femoropopliteal artery ischemic disease

KONG Jingbo, HUANG Junjie, LI Yaodong, HUANG Mei, DAI Bing

Department of Vascular Surgery, Tianjin Hospital, Tianjin 300211, China

[ABSTRACT] The Rotarex mechanical thrombectomy system is an important device for the treatment of acute and chronic femoropopliteal artery occlusions, and has attracted extensive attention in recent years due to its high efficacy and minimally invasive profile. This article comprehensively reviews the application of Rotarex in femoropopliteal artery ischemic disease based on its working principle and technical characteristics, and analyzes its clinical safety and efficacy. By reviewing the historical therapeutic methods of the disease, this paper discusses the complications and technical refinements of the device. Combined with the latest clinical trials and multicenter research progress, it prospects the potential application fields, future technological trends and research directions, aiming to provide a comprehensive reference for clinical practice and research in this field.

[KEY WORDS] Rotarex; ischemic arterial disease; femoropopliteal artery

外周动脉疾病(peripheral artery disease, PAD)是血管外科临床常见疾病,至2018年全球已有超过2亿PAD患者,并且其发病率逐年提高<sup>[1]</sup>。随着介入技术的发展,针对泛大西洋协作组织周围动脉疾病治疗共识(Trans-Atlantic Inter-Society Consensus for the Management of Peripheral Arterial Disease, TASC) II C、D型股腘动脉病变,接受微创腔内血管治疗(endovascular treatment, EVT)的患者日益增多<sup>[2]</sup>,其中金属裸支架植入占比达50%~75%,但术后1年内支架内再狭窄(in-stent restenosis, ISR)发生率高达14%~50%,导致患者术后中远期通畅率较

低<sup>[3-4]</sup>。目前,股腘动脉闭塞的常用治疗方法包括经皮球囊扩张成形术与支架植入术。由于这两种手术的中远期通畅率较低,药物涂层球囊(drug-coated balloon, DCB)及支架内减容等辅助治疗手段的应用正逐渐增加。几项单中心<sup>[5-6]</sup>小样本病例研究表明,DCB与Rotarex治疗股腘动脉支架内再狭窄(femoral-popliteal in-stent restenosis, FP-ISR),可提高一期通畅率及免于临床驱动的靶病变血运重建(freedom from clinically-driven target lesion revascularization, FCD-TLR)率,同时减少支架的植入。Rotarex血栓清除系统作为一种微创治疗方式,近年

[收稿日期] 2025-07-23

[修回日期] 2025-09-30

[基金项目] 天津市卫生健康科技项目(TJWJ2023MS022、TJWJ2022QN052)

[作者简介] 孔敬波, 硕士, 主治医师, 研究方向为周围血管疾病, E-mail: kjb1501@163.com。通信作者戴兵, 副主任医师, 研究方向为周围血管疾病, E-mail: daibingvas@163.com。

来在股腘动脉急性与慢性动脉疾病的临床治疗中得到了广泛应用。本文旨在综述 Rotarex 系统在急性慢性股腘动脉闭塞中的应用研究进展,分析其临床疗效,并对相关研究的观点进行系统阐述与总结。

## 1 Rotarex 系统的原理与特点

Rotarex 血栓清除系统是一种导丝引导的血栓旋切装置,通过位于导管头端侧孔内高速旋转的螺

旋状刀头(转速 40 000 ~ 60 000 r/min),产生 0.8 ~ 1.2 bar 的负压,将血栓抽吸入侧孔,被旋转刀头粉碎并抽出体外,可实现每分钟 3.5 mL 的血栓清除效率<sup>[7-9]</sup>(图 1)。该系统具有以下特点:(1)微创性:Rotarex 系统通过经皮穿刺的方式引入体内,无需进行开放手术,减少了手术创伤和术后恢复时间。(2)高效性:高速旋转的刀头能够迅速将血栓和斑块切碎并抽出体外,提高手术效率和效果。

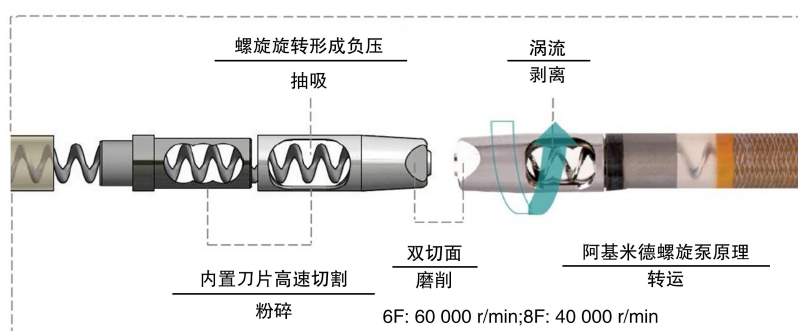


图 1. Rotarex 结构与功能介绍

Figure 1. Rotarex catheter: structure and function

## 2 Rotarex 体外实验的血栓清除作用及安全性

2010 年,Zana 等<sup>[7]</sup>在透明硅胶管中使用 Straub Rotarex 血栓切除术装置清除血栓,平均干预时间为 (67±37)s,收集液体的平均体积为 (96.6±24.7) mL,结果显示 Straub Rotarex 导管吸栓能够清除大量血栓,且栓塞风险有限。Rusch 等<sup>[10]</sup>在人股腘血管体外搏动血流模型中对 Rotarex 与 Angiojet 装置展开评估,结果显示在大部分血管内操作中均观察到微栓子与大栓子的生成;其中, Rotarex 组的大栓子数量显著多于 Angiojet 组,且显微镜下检测到的血管损伤频率也明显更高;这一现象或与 Rotarex 更强的血栓剥离能力相关,而该强劲的血栓剥离特性也提示, Rotarex 在亚急性乃至慢性动脉闭塞治疗中具有应用可行性。目前 Rotarex 机械血栓清除系统在血管介入治疗中的应用已形成多维度临床证据体系,其适应证覆盖从急性缺血到慢性闭塞的广泛血管病变。

## 3 Rotarex 在股腘动脉疾病中的应用

### 3.1 Rotarex 在急性/亚急性股腘动脉闭塞中的应用

急性股腘动脉闭塞合并血栓形成是血管外科

常见的急诊疾病,若未能及时开通血管,患肢会因缺血在短时间内发生坏死,进而导致截肢甚至危及生命<sup>[11]</sup>。国内外许多小规模的回溯性研究显示, Rotarex 系统在急性股腘动脉栓塞和血栓形成的治疗中展现出显著的疗效,但尚缺乏大规模的临床数据研究,目前研究主要聚焦于 Rotarex 系统在急性缺血、亚急性缺血和慢性缺血中应用的疗效。2005 年,Duc 等<sup>[12]</sup>对 38 例患者(年龄 56 ~ 90 岁,平均 75.6 岁)的 41 条急性、亚急性或慢性股腘动脉闭塞的肢体进行治疗,观察短期疗效,结果显示术后踝指数从 0.41 提高到再通后的 0.93,6 个月时的一期和二期通畅率分别为 62% 和 84%,12 个月时为 39% 和 68%,12 个月时保肢生存率为 100%。另一项研究利用 Rotarex 机械血栓清除系统治疗急性和亚急性股腘动脉闭塞疾病,手术成功率 95%,且术后 6 个月、12 个月、18 个月、24 个月、30 个月和 36 个月的累积通畅率分别为 56%、47%、41%、37%、33% 和 29%<sup>[13]</sup>。2016 年,Stanek 等<sup>[14]</sup>统计 Rotarex 在急性、亚急性或搭桥动脉闭塞中的应用,结果显示 82.5% 的患者取得了临床成功,10% 的病例进行了大截肢手术。1 个月后的累积通畅率为 75%,6 个月后为 71%,12 个月后为 38%,18 个月后为 33%,24、30、36 和 42 个月后为 30%。上述研究显

示1年内Rotarex在股腘动脉疾病中表现出较好的初始通畅率。Liu等<sup>[15]</sup>统计186例下肢急性缺血的患者,其中急性动脉血栓组86例, Rotarex机械血栓清除系统的成功率13.95%,支架植入率72.09%。术后3个月、6个月和12个月的一期通畅率血栓形成组分别为96.4%、89.5%和74.9%,术后12个月的FCD-TLR为77.8%,与另一个中心的研究结果相似<sup>[16]</sup>。

近些年来研究显示出较好的一年通畅率和FCD-TLR率,可能与其他医疗辅助技术(如DCB)和介入技术进步有关。对于股腘动脉狭窄伴急性或亚急性血栓的病变,行单纯球囊扩张成形术(plain old balloon angioplasty, POBA)和Rotarex后,血管壁伴有损伤,炎性渗出、内膜增生修复等会加速管腔的闭塞<sup>[17-18]</sup>,降低中远期通畅率。随机对照试验和全球注册研究显示,DCB在治疗股腘动脉狭窄或闭塞病变中表现出满意的临床疗效<sup>[19-21]</sup>。最新指南推荐对长度小于25 cm的股腘动脉病变优先采用血管腔内治疗策略,并建议使用DCB等药物洗脱技术<sup>[22]</sup>。然而,对于较长的病变,由于DCB治疗后可能发生严重动脉夹层或残留显著狭窄,通常仍需补救性支架植入<sup>[23]</sup>。随着DCB技术的出现,在一定程度上改善了股腘动脉治疗的近中期疗效。国内一项研究结果显示<sup>[24]</sup>,在纳入的74例患者中,35例接受了Rotarex导管联合DCB治疗,39例仅接受DCB治疗,技术成功率均为100%。值得注意的是, Rotarex+DCB组的支架植入率显著低于单纯DCB组(22.9%比59.0%)。经过平均18.5个月的随访,结果表明Rotarex+DCB组的一期通畅率显著高于单纯DCB组(82.0%比60.9%),FCD-TLR方面也表现出优势(82.9%比61.5%),提示联合治疗方案在中期随访中具有更好的疗效和持久性。

### 3.2 Rotarex在股腘动脉栓塞中的应用

急性股腘动脉栓塞是由血栓、动脉粥样硬化斑块等栓子从心脏或动脉壁脱落,随血流堵塞下肢动脉所致的血管外科急症<sup>[25-26]</sup>。欧洲血管外科学会(European society for vascular surgery, ESVS)发布的急性肢体缺血(acute limb ischemia, ALI)诊疗指南指出,传统开放手术(如栓子/血栓切除术或旁路移植术)和导管接触性溶栓(catheter-directed thrombolysis, CDT)是一线治疗方案,动脉切开取栓术是常用治疗方法,能有效降低患者致残率与死亡率,但存在取栓创伤大、术后再灌注反应强烈等缺点<sup>[27]</sup>。Straub Rotarex系统适用于急慢性动脉血栓治疗,能快速清除下肢动脉内血栓和栓子,使下肢动脉术后

获得满意的通畅率。

一项回顾性研究分析了2018—2022年间采用Rotarex S系统治疗17例急性肢体栓塞患者,结果证实了该技术的安全性和有效性,技术成功率高达100%,且30天内无死亡病例。值得注意的是,虽然单纯机械取栓即可实现血管再通,但82%的病例仍需联合经皮腔内血管成形术(percutaneous transluminal angioplasty, PTA)或支架植入术等辅助治疗。在安全性方面,主要并发症包括造影剂外渗(2例)、远端栓塞(1例)等轻微不良事件,仅1例出现血栓复发导致截肢<sup>[28]</sup>。这些数据表明, Rotarex S系统作为新型经皮机械取栓装置,既能有效避免CDT或开放手术的需要,又具有较低的重大并发症风险。国内另一个研究通过对比药物机械联合取栓术(pharmacomechanical thrombectomy, PMT)与CDT治疗下肢动脉血栓和栓塞性闭塞的疗效,结果显示,采用Rotarex系统的PMT组在显著减少尿激酶用量的同时,还能提升78%血栓完全溶解率,且治疗时间缩短近50%,实现了溶栓药物减量化与血运重建高效化的双重目标,为急性下肢缺血提供了更安全有效的血管内治疗选择<sup>[29]</sup>。Liu等<sup>[15]</sup>统计186例下肢急性缺血患者,其中急性动脉栓塞组69例,栓塞组的PTA辅助率(26.09%)和支架植入率均低于血栓组(72.09%),术后3个月、6个月及12个月的一期通畅率分别为98.6%、98.6%和84.3%,与急性血栓组无明显差异,但是术后12个月FCD-TLR为88.9%,高于血栓组的77.8%。更有研究显示在下肢动脉栓塞组Rotarex联合PTA、CDT或支架植入后3年内能有效预防截肢的发生<sup>[16]</sup>。

### 3.3 Rotarex在股腘动脉支架内再狭窄中的应用

金属裸支架(bare-metal stent, BMS)在下肢动脉狭窄与闭塞性病变的介入治疗中已成为常规选择。虽然支架植入后即刻造影可显示规则光滑的血管腔,但临床随访发现部分患者会出现管腔狭窄并呈进行性加重,这一病理过程后被定义为ISR<sup>[30]</sup>。现有研究数据表明,股腘动脉病变患者BMS植入后2年ISR发生率可达30%~40%<sup>[31]</sup>,其中许多患者因此出现症状加重,需再次住院手术。而对于ISR的治疗方法有再次PTA、再次支架植入、DCB和Rotarex等,但目前仍没有公认的较佳治疗方法。

对于ISR术中Rotarex减容治疗也是一种好的选择。Silingardi等<sup>[32]</sup>在2010年使用Rotarex联合PTA治疗FP-ISR(平均长度160 mm),结果显示12个月的初始通畅率为58.1%,FCD-TLR为46.9%。

随后 Wissgott 等<sup>[33]</sup>发表了关于 Rotarex 联合 POBA 在亚急性和慢性股腘动脉支架再闭塞的研究,所有患者 Rutherford 分级平均为 3.36,平均病变长度为 14.7 cm,术中补救性支架植入率为 10.5%,术中 2 例出现夹层,未观察到远端栓塞,术后 ABI 较术前明显改善 $[(0.85 \pm 0.15)$ 比 $(0.61 \pm 0.17)]$ ,随访 12 个月初始通畅率为 81.6%,随访期间没有截肢或死亡。上述结果提示 Rotarex 联合 PTA 治疗慢性 FP-ISR 近期效果仍不确切。

Rotarex 联合 DCB 治疗 FP-ISR 方法效果如何呢? Milnerowicz 等<sup>[5]</sup>用 Rotarex 联合 DCB 治疗髂动脉或腹股沟下动脉支架内完全闭塞 74 例,病变平均长度 $(22 \pm 15)$  cm,28 例(37.8%)支架植入,6 例(8.1%)患者出现远端栓塞,术后 12 个月通畅率为 79.5%,FCD-TLR 为 94.5%。Liao 等<sup>[6]</sup>对 29 例 FP-ISR 患者行 Rotarex 和 DCB 联合治疗,靶病变长度为 $(12.3 \pm 9.0)$  cm,术前 ABI 为 $(0.45 \pm 0.14)$ ,Tosaka III 级患者占 56.2%,术中 56.2%的患者使用了远端保护装置,但仍有 6.3%的患者出现远端栓塞,随访期全因死亡率 6.3%,术后随访 12 个月初始通畅率为 86.2% (25/29),FCD-TLR 为 89.7% (26/29)。Pan 等<sup>[34]</sup>使用 Rotarex 和 DCB 联合治疗长段支架内完全闭塞患者,病变端长度联合组为 $(26.1 \pm 6.5)$  cm,DCB 组为 $(25.5 \pm 6.1)$  cm,术后出现远端栓塞率分别为 5.6% 和 3.5%,第 6 个月和 12 个月的初始通畅率分别为 94.4% 和 77.8%,一年 FCD-TLR 分别为 86.1% 和 62.1%。近期我们团队纳入 90 例 Tosaka III 级 FP-ISR 患者,对比 Rotarex、DCB 单独及联合治疗,结果显示联合治疗组在 6、12 和 24 个月的原发性通畅率显著高于其他两组(95.7% 比 66.7% 和 67.9%,71.7% 比 27.2% 和 35.7%,33.5% 比 21.5% 和 26.8%, $P=0.04$ ),FCD-TLR 也更优(95.7% 比 71.1% 和 67.9%,78.7% 比 44.4% 和 42.9%,64.1% 比 32.8% 和 35.7%, $P=0.024$ ),且联合治疗组的支架植入率更低(4.3% 比 15.4% 和 25.0%, $P=0.047$ ),进一步证明了联合治疗的优势<sup>[35]</sup>。

Molina Nácher 等<sup>[36]</sup>首次研究了 Rotarex 治疗 ISR 的长期疗效,发现 2 年后,旋磨术 (rotational atherectomy, RA) 与药物洗脱球囊 (drug-eluting balloon, DEB) 联合治疗组 (RA+DEB 组) 的 FCD-TLR 为 $(87.1\% \pm 3.9\%)$ ,而 DEB 组为 $(75.5\% \pm 8.7\%)$ ,5 年后 RA+DEB 组的 FCD-TLR 为 $(64.0\% \pm 9.4\%)$ ,DEB 组为 $(30.5\% \pm 10.6\%)$ 。此外,RA+DEB 组的 5 年无血栓生存率 $(74.6\% \pm 7.6\%)$ 明显高于 DEB

组 $[(37.2\% \pm 10.5\%), P=0.026]$ 。在多变量分析中,RA+DEB 降低了靶病变血运重建风险,提高了辅助初治通畅率,但是对于 Tosaka III 级病变和病变长度较长的 FP-ISR,预后不满意。

综上所述,Rotarex 联合 DCB 治疗 FP-ISR 优于单纯 Rotarex 治疗,但是正如上述部分研究所述,其长期疗效仍不满意,考虑与 DCB 的效果随时间减弱,导致“晚期追赶效应”有关。

#### 4 Rotarex 导管尺寸对手术的影响

一项回顾性多中心观察性研究<sup>[37]</sup>纳入 397 例 FP-ISR 患者,其中 32.0% 的病例( $n=127$ )接受了额外溶栓治疗;在接受额外溶栓治疗的病例中,64.6% ( $n=82$ ) 为桥血管闭塞,这可能与研究中多数 Rotarex 导管为 6F 规格、用于桥血管闭塞时初始减容不充分有关。因此对于管径 5~8 mm 的血管,研究者建议应考虑使用 8F Rotarex 导管。另一名研究者在治疗中使用 6F 导管时,单纯采用 Rotarex 治疗股腘动脉闭塞疾病需增加额外辅助治疗手段<sup>[28]</sup>;而使用 8F Rotarex 导管治疗后则无需额外辅助措施<sup>[12]</sup>,仅 1 例出现腹股沟血肿并发症。庄等<sup>[38]</sup>研究中,27 例(84.4%)肢体采用 8F Rotarex 导管治疗,可快速清除血栓并实现动脉再通;另有 5 例使用 6F Rotarex 导管治疗,需配合大口径导管人工抽吸辅助血栓清除。这提示 8F 导管在血栓清除效果上优于 6F,与我们中心研究者发表的结果相似(栓塞组 8F 导管使用率 23.2%,成功率 44.9%;血栓组 8F 导管使用率 15.1%,手术成功率 13.95%)<sup>[15]</sup>。根据临床经验,8F 导管经股动脉逆行穿刺会增加围手术期出血及血肿的发生风险,因此术前需结合术者经验、患者血管条件及基础疾病,选择适宜尺寸的 Rotarex 导管进行治疗。

#### 5 Rotarex 相关并发症与预防措施

血管穿孔与破裂是 Rotarex 系统治疗过程中一种严重的并发症,其发生可能与刀头旋转速度过快、操作力量过大或血管壁本身薄弱等因素相关。Rusch 等<sup>[10]</sup>在人股腘血管模型的体外搏动血流模型中对 Rotarex 和 Angiojet 装置进行评估,发现 Rotarex 组微血管损伤检出率明显高于 Angiojet 组。一项单中心回顾性研究显示 Rotarex 可有效实现闭塞血管再通,血管穿孔发生率 9.5% (4 例),其中 2 例需要覆膜

支架植入止血<sup>[39]</sup>。2002年的一项回顾性研究对19条股腘动脉闭塞的肢体实施了Rotarex治疗,结果观察到较高的血管损伤并发症发生率(15.8%, 3/19),具体包括2例穿孔(其中1例行支架植入处理,1例行球囊扩张处理)和1例动静脉瘘(经支架植入处理)<sup>[40]</sup>。近期国内外研究中心观察到穿孔并发症<sup>[24]</sup>发生率更低,甚至未观察到穿孔并发症<sup>[41]</sup>,这可能与Rotarex设备的迭代更新及普及应用、术者操作经验的提升以及手术患者的选择优化有关。动脉夹层也是Rotarex治疗股腘动脉闭塞过程中另一种相对常见的并发症,Fan等<sup>[24]</sup>纳入90天内确诊为血栓性股腘动脉闭塞性疾病且伴有相关症状的患者,分别采用Rotarex+DCB治疗或单纯DCB治疗;结果显示,Rotarex+DCB组的严重夹层发生率为22.9%,DCB组为59%,两组患者出现严重夹层后均接受了支架植入治疗。Liu等<sup>[15]</sup>开展的Rotarex多中心回顾性研究显示,动脉栓塞组的限流夹层发生率为7.25%(4例),血栓组为25.58%(22例),ISR组为12.9%(4例)。Milnerowicz等<sup>[5]</sup>研究发现,在动脉ISR的治疗中,Rotarex相关的夹层发生率较低(4.1%),且无需通过支架植入进行处理。总之,在严格遵循Rotarex适应证的前提下,对于血管弯曲或重度钙化等高风险区域的血管<sup>[42]</sup>,可通过减少抽吸时间或频率、必要时联合6~8F指引导管行腔内抽吸等方式,降低血管穿孔和夹层的发生风险。

导丝相关的血管损伤并发症较为少见。一组个案报道显示,术中Rotarex导丝远端发生卷曲并嵌顿于股浅动脉,尽管最终成功取出导丝,但仍导致血管破裂,影响了腘动脉血流,造成下肢缺血症状未得到改善、感染加重,患者最终死亡<sup>[43]</sup>。综上提示,术中需注意维持远端导丝位于血管真腔内。远端栓塞是Rotarex系统治疗过程中的另一种常见并发症,其发生原因可能与血栓碎片在血管内的移动和沉积有关。研究显示,远端栓塞的发生率约为3.3%~26.3%<sup>[12-15,24,39]</sup>,临床中可通过Rotarex导管、球囊扩张或普通导管负压抽吸等方式实现血管再通。

## 6 小 结

单独使用Rotarex设备或联合辅助治疗可作为急性及亚急性股腘动脉缺血患者的一线治疗方案,尽管既往随机临床研究存在一定局限性,但精心设计的此类试验仍能有效评估Rotarex联合疗法的优越疗效与安全性。若患者血管条件允许,建议优先选用8F规格的Rotarex系统,以最大限度降低血栓

负荷并避免额外溶栓治疗。术中需特别关注重度钙化血管,此类血管存在发生夹层或穿孔的风险。通过精准评估血管状况、选择适配的系统尺寸,并在手术过程中密切监测患者是否出现疼痛、造影剂外漏等情况,可有效预防并发症发生并及时发现异常;一旦出现并发症,应尽早干预,避免病情加重。未来,随着医疗技术的持续进步与临床经验的不断积累,Rotarex系统有望得到更广泛的应用与推广,例如在髂股静脉血栓闭塞中的应用<sup>[44]</sup>,从而为更多患者带来福音。

## [参考文献]

- [1] CAMPIA U, GERHARD-HERMAN M, PIAZZA G, et al. Peripheral artery disease: past, present, and future[J]. *Am J Med*, 2019, 132(10): 1133-1141.
- [2] 张温温, 史洪涛, 吴延庆, 等. 定向斑块旋切治疗下肢股浅动脉硬化闭塞症[J]. *中国动脉硬化杂志*, 2022, 30(2): 147-151.  
ZHANG W W, SHI H T, WU Y Q, et al. Directional atherectomy for the treatment of lower extremity superficial femoral arteriosclerosis obliterans[J]. *Chin J Arterioscler*, 2022, 30(2): 147-151.
- [3] DOHI T, IIDA O, SOGA Y, et al. Prevalence and predictor of in-stent occlusion after endovascular treatment with nitinol stents for femoropopliteal lesion: insight from retrospective multicenter analysis for femoropopliteal lesion registry[J]. *J Vasc Surg*, 2013, 57(5): 18S.
- [4] SHISHEHBOR M H. Endovascular treatment of femoropopliteal lesions: so many options, little consensus[J]. *J Am Coll Cardiol*, 2015, 66(21): 2339-2342.
- [5] MILNEROWICZ A, MILNEROWICZ A, KULICZKOWSKI W, et al. Rotational atherectomy plus drug-coated balloon angioplasty for the treatment of total in-stent occlusions in iliac and infrainguinal arteries [J]. *J Endovasc Ther*, 2019, 26(3): 316-321.
- [6] LIAO C J, SONG S H, LI T, et al. Combination of Rotarex thrombectomy and drug-coated balloon for the treatment of femoropopliteal artery in-stent restenosis [J]. *Ann Vasc Surg*, 2019, 60: 301-307.
- [7] ZANA K, OTAL P, FORNET B, et al. In vitro evaluation of a new rotational thrombectomy device: the straub Rotarex catheter[J]. *Cardiovasc Intervent Radiol*, 2001, 24(5): 319-323.
- [8] STANEK F, OUHRABKOVA R, PROCHAZKA D. Mechanical thrombectomy using the Rotarex catheter--safe and effective method in the treatment of peripheral arterial thromboembolic occlusions[J]. *Vasa*, 2010, 39(4): 334-340.
- [9] HORSCH A D, VAN OOSTAYEN J, ZEEBREGTS C J, et

- al. The Rotarex<sup>®</sup> and Aspirex<sup>®</sup> mechanical thrombectomy devices[J]. *Surg Technol Int*, 2009, 18: 185-192.
- [10] RUSCH R, TRENTMANN J, HUMMITZSCH L, et al. Effectiveness and safety of percutaneous thrombectomy devices: comparison of Rotarex and Angiojet in a physiological circulation model[J]. *Eur J Vasc Endovasc Surg*, 2020, 59(6): 983-989.
- [11] YU S K, CHI N Y, CHANG C T, et al. Short and mid-term outcomes of Rotarex mechanical thrombectomy for acute limb ischemia in Taiwan: a retrospective study in a single medical center[J]. *Acta Cardiol Sin*, 2024, 40(6): 793-800.
- [12] DUC S R, SCHOCH E, PFYFFER M, et al. Recanalization of acute and subacute femoropopliteal artery occlusions with the rotarex catheter: one year follow-up, single center experience[J]. *Cardiovasc Intervent Radiol*, 2005, 28(5): 603-610.
- [13] STANEK F, OUHRABKOVA R, PROCHAZKA D. Mechanical thrombectomy using the Rotarex catheter in the treatment of acute and subacute occlusions of peripheral arteries: immediate results, long-term follow-up[J]. *Int Angiol*, 2013, 32(1): 52-60.
- [14] STANEK F, OUHRABKOVA R, PROCHAZKA D. Percutaneous mechanical thrombectomy in the treatment of acute and subacute occlusions of the peripheral arteries and bypasses[J]. *Vasa*, 2016, 45(1): 49-56.
- [15] LIU L, ZHAO J, BI J, et al. Percutaneous mechanical atherothrombectomy using the Rotarex device in acute ischemic disease of lower limbs: a China retrospective multicenter study on 186 patients[J]. *Ann Vasc Surg*, 2022, 85: 146-155.
- [16] LIANG S, ZHOU L, YE K, et al. Limb salvage after percutaneous mechanical thrombectomy in patients with acute lower limb ischemia: a retrospective analysis from two institutions[J]. *Ann Vasc Surg*, 2019, 58: 151-159.
- [17] 徐倩, 姜志胜. 动脉粥样硬化机制研究的新认识[J]. *中国动脉硬化杂志*, 2024, 32(11): 921-931.
- XU Q, JIANG Z S. New insights into the mechanisms of atherosclerosis[J]. *Chin J Arterioscler*, 2024, 32(11): 921-931.
- [18] 努尔柯孜·阿卜杜合力力, 张莎, 吴弘. 血管壁细胞在动脉粥样硬化中的作用研究进展[J]. *中国动脉硬化杂志*, 2025, 33(1): 85-92.
- NUERKEZI A, ZHANG S, WU H. Research progress of vascular wall cells in atherosclerosis[J]. *Chin J Arterioscler*, 2025, 33(1): 85-92.
- [19] TEPE G, LAIRD J, SCHNEIDER P, et al. Drug-coated balloon versus standard percutaneous transluminal angioplasty for the treatment of superficial femoral and popliteal peripheral artery disease: 12-month results from the IN. PACT SFA randomized trial[J]. *Circulation*, 2015, 131(5): 495-502.
- [20] THIEME M, VON BILDERLING P, PAETZEL C, et al. The 24-month results of the lutonix global SFA registry: worldwide experience with lutonix drug-coated balloon[J]. *JACC Cardiovasc Interv*, 2017, 10(16): 1682-1690.
- [21] MICARI A, BRODMANN M, KEIRSE K, et al. Drug-coated balloon treatment of femoropopliteal lesions for patients with intermittent claudication and ischemic rest pain: 2-year results from the IN. PACT global study[J]. *JACC Cardiovasc Interv*, 2018, 11(10): 945-953.
- [22] ABOYANS V, RICCO J B, BARTELINK M L, et al. 2017 ESC guidelines on the diagnosis and treatment of peripheral arterial diseases, in collaboration with the European society for vascular surgery (ESVS)[J]. *Kardiol Pol*, 2017, 75(11): 1065-1160.
- [23] GOUËFFIC Y, BRODMANN M, DELOOSE K, et al. Drug-eluting devices for lower limb peripheral arterial disease[J]. *EuroIntervention*, 2024, 20(18): e1136-e1153.
- [24] FAN W, LU S, TAN J, et al. Midterm results of drug-coated balloon alone or combined with Rotarex thrombectomy device for treatment of subacute femoropopliteal artery thrombotic occlusion[J]. *Ann Vasc Surg*, 2023, 92: 240-248.
- [25] MEL'NIKOV M V, SOTNIKOV A V, KOZHEVNIKOV D S. Multiple embolism of arterial vessels of the systemic circulation: classification, clinical manifestations, and outcomes[J]. *Angiol Sosud Khir*, 2020, 26(3): 9-15.
- [26] 丁穆, 韩新强. 腔内介入治疗腘动脉及膝下动脉血栓栓塞致急性下肢缺血现状[J]. *中国介入影像与治疗学*, 2025, 22(4): 284-287.
- DING M, HAN XQ. Current status of endovascular intervention therapy for acute lower limb ischemia caused by popliteal and infrapopliteal artery thrombosis and embolization[J]. *Chin J Interv Imaging Ther*, 2025, 22(4): 284-287.
- [27] BJÖRCK M, EARNSHAW J J, ACOSTA S, et al. Editor's choice-European society for vascular surgery (ESVS) 2020 clinical practice guidelines on the management of acute limb ischaemia[J]. *Eur J Vasc Endovasc Surg*, 2020, 59(2): 173-218.
- [28] LI W, XING Y, FENG H, et al. Percutaneous mechanical thrombectomy using the Rotarex<sup>®</sup> S device for the treatment of acute lower limb artery embolism: a retrospective single-center, single-arm study[J]. *Front Surg*, 2023, 9: 1017045.
- [29] WANG C C, LU C R, HSIEH L C, et al. Comparison of pharmaco-mechanical thrombolysis and catheter-directed thrombolysis for treating thrombotic or embolic arterial oc-

- clusion of the lower limb[J]. *Int Angiol*, 2022, 41(4): 292-302.
- [30] ANDRASSY M, NAJAM S A, DUKIC D, et al. Safety and efficacy of rotational thrombectomy and drug coated balloon angioplasty in patients with in stent re-stenosis and occlusions; a prospective, two centre study[J]. *Eur J Vasc Endovasc Surg*, 2025, 70(5): 631-639.
- [31] KIM W, CHOI D. Treatment of femoropopliteal artery in-stent restenosis [J]. *Korean Circ J*, 2018, 48 (3): 191-197.
- [32] SILINGARDI R, CATALDI V, MORATTO R, et al. Mechanical thrombectomy in in-stent restenosis: preliminary experience at the iliac and femoropopliteal arteries with the Rotarex system [J]. *J Cardiovasc Surg (Torino)*, 2010, 51(4): 543-550.
- [33] WISSGOTT C, KAMUSELLA P, ANDRESEN R. Treatment of in-stent reocclusions of femoropopliteal arteries with mechanical rotational catheters [J]. *Rofo*, 2011, 183(10): 939-944.
- [34] PAN T, TIAN S Y, LIU Z, et al. Combination of Rotarex® S rotational atherothrombectomy and drug-coated balloon-angioplasty for femoropopliteal total in-stent occlusion [J]. *Ann Vasc Surg*, 2022, 80: 213-222.
- [35] HUANG J J, LI Y D, XIAO L, et al. Efficacy evaluation of Rotarex thrombectomy and drug-coated balloons for the treatment of long Tosaka class III femoropopliteal in-stent restenosis[J]. *Ann Vasc Surg*, 2025, 120: 36-45.
- [36] MOLINA NÁCHER V, ROSELLÓ PAREDES J C, NÚÑEZ L G, et al. Comparative long-term outcomes of drug-coated balloons alone versus combined treatment with rotational atherectomy in the treatment of femoropopliteal artery in-stent restenosis [J]. *J Endovasc Ther*, 2025. DOI: 10.1177/15266028251329757.
- [37] ARTZNER C, MARTIN I, HEFFERMAN G, et al. Safety and efficacy of rotational thrombectomy for treatment of arterial occlusions of the lower extremities: a large single-center retrospective study [J]. *Rofo*, 2023, 195 (5): 406-415.
- [38] 庄金满, 李天润, 李选, 等. Rotarex 旋切导管在股腘动脉狭窄合并血栓形成中的应用 [J]. *北京大学学报 (医学版)*, 2023, 55(2): 328-332.
- ZHUANG J M, LI T R, LI X, et al. Application of Rotarex catheter system in femoropopliteal artery stenosis accompanied with thrombosis [J]. *J Peking Univ (Health Sci)*, 2023, 55(2): 328-332.
- [39] LIU J, LI T, HUANG W, et al. Percutaneous mechanical thrombectomy using Rotarex catheter in peripheral artery occlusion diseases-experience from a single center [J]. *Vascular*, 2019, 27(2): 199-203.
- [40] BÉRCZI V, DEUTSCHMANN H A, SCHEDLBAUER P, et al. Early experience and midterm follow-up results with a new, rotational thrombectomy catheter [J]. *Cardiovasc Intervent Radiol*, 2002, 25(4): 275-281.
- [41] LOFFROY R, EDRISS N, GOYAULT G, et al. Percutaneous mechanical atherothrombectomy using the Rotarex® S device in peripheral artery in-stent restenosis or occlusion: a French retrospective multicenter study on 128 patients [J]. *Quant Imaging Med Surg*, 2020, 10(1): 283-293.
- [42] LOFFROY R, FALVO N, GALLAND C, et al. Percutaneous rotational mechanical atherectomy plus thrombectomy using Rotarex S device in patients with acute and subacute lower limb ischemia: a review of safety, efficacy, and outcomes [J]. *Front Cardiovasc Med*, 2020, 7: 557420.
- [43] HAN D, SHIN D G, KANG M K, et al. Complications associated with the Rotarex® wire in a patient with peripheral artery disease [J]. *Clin Case Rep*, 2021, 9 (5): e03195.
- [44] FORGO G, FUMAGALLI R, CARDI S, et al. Large-bore rotational thrombectomy and balloon angioplasty for thrombus fragmentation and removal from occluded iliofemoral or inferior vena cava stents [J]. *Vasa*, 2025, 54(6): 400-405.
- (此文编辑 许雪梅)