

• 临床研究 •

[文章编号] 1007-3949(2010)18-07-0552-04

普罗布考治疗非增殖型糖尿病视网膜病变临床观察

陈忠平¹, 张入铭¹, 蒋苏平¹, 刘江华²

(南华大学附属第一医院 1.眼科, 2.内分泌科, 湖南省衡阳市 421001)

[关键词] 普罗布考; 糖尿病视网膜病变; 非增殖型

[摘要] 目的 研究普罗布考对2型糖尿病非增殖型糖尿病视网膜病变患者血脂、抗氧化能力、视功能及眼底形态的影响,为普罗布考防治早期糖尿病视网膜病变提供临床依据。方法 纳入66例非增殖型糖尿病视网膜病变的2型糖尿病患者127眼,随机分为对照组和治疗组,对照组进行强化降血糖和降血压治疗,治疗组在强化治疗基础上口服普罗布考0.375 g每天2次,总疗程为12个月。治疗前后两组患者均进行了血脂、血清总抗氧化能力、视力、眼底及眼底荧光血管造影检查。结果 共有62例120眼完成研究,普罗布考显著降低了患者总胆固醇、甘油三酯和低密度脂蛋白胆固醇水平,显著提高患者总抗氧化能力和视力($P < 0.01$),明显改善患者眼底微血管瘤、出血及渗出,且显著降低患者眼底黄斑水肿($P < 0.05$),对于减少毛细血管无灌注区也有一定作用。结论 普罗布考对于非增殖型糖尿病视网膜病变患者除了降脂作用外,还可提高患者总抗氧化能力,改善患者视功能,降低患者视网膜微血管病变及降低患者黄斑水肿发生率,提示普罗布考对非增殖型糖尿病视网膜病变患者具有一定的治疗作用。

[中图分类号] R5

[文献标识码] A

Effect of Probucol on the Treatment of Non-Proliferative Diabetic Retinopathy

CHEN Zhong-Ping¹, ZHANG Ru-Ming¹, JIANG Su-Ping¹, and LIU Jiang-Hua²

(1 Department of Ophthalmology, 2 Department of Endocrine, the First Affiliated Hospital, University of South China, Hengyang, Hunan 421001, China)

[KEY WORDS] Probucol; Diabetic Retinopathy; Non-Proliferative

[ABSTRACT] **Aim** To study the influence of probucol on the type 2 diabetic mellitus patients with non-proliferative diabetic retinopathy (NPDR) about blood lipids, antioxidant capacity, visual function and retinal morphology, so as to provide clinical basis for the prevention and treatment of early DR by probucol. **Methods** 66 type 2 diabetes patients with 127 NPDR eyes were included. Patients were randomly divided into control and treatment groups. The control group were treated by intensive therapy of blood glucose and blood pressure control. The treatment group were treated with the intensive therapy and probucol 0.375 g 2 times a day for 12 months. Before and after treatment, their blood lipids, serum level of the total antioxidant capacity (TAOC), visual acuity, fundus and fundus fluorescein angiography in both group were checked. **Results** There were 62 cases 120 eyes completed the study. Probucol obviously decreased levels of total cholesterol (TC), triglyceride (TG) and low density lipoprotein cholesterol (LDLC) in plasma of the patients.

Levels of TAOC and the visual acuity was significantly improved in the probucol group ($P < 0.01$) than that of control group, and the retinal capillary hemangioma, fundus bleeding and exudation, and macular edema were significantly decreased in patients of the probucol group ($P < 0.05$). Probucol also has a role in reduction of capillary non-perfusion areas in the diabetic retina.

Conclusion Probucol can not only regulate serum lipids, but also have the action of improving antioxidant capacity. It can improve the visual function, ameliorate retinal microangiopathy, and decrease the incidence of macular edema. It means that probucol has a therapeutic effect in patients with NPDR.

糖尿病视网膜病变 (diabetic retinopathy, DR) 是糖尿病常见且严重的微血管并发症,为目前致盲的主要眼病之一。单纯的血糖控制不能阻止 DR 的进

展,眼底激光治疗对于增殖前期及增殖型病例具有一定的疗效,但对视功能有损害作用。故有关早期(非增殖型)DR的防治研究工作,对于延缓DR的发生、发展,保护视功能具有重要的临床意义。目前认为氧化应激是DR发病的中心环节^[1],普罗布考虽为降脂药,但具有强大的抗氧化作用,可使视网膜中被氧化应激破坏的抗氧化防御体系恢复正常^[2]。临床上,应用普罗布考防治2型糖尿病并发的动脉粥样硬化及治疗糖尿病肾病取得了较好的效果^[3,4]。DR与糖尿病肾病一样,均属于糖尿病微血

[收稿日期] 2010-05-04

[修回日期] 2010-07-12

[基金项目] 湖南省卫生厅课题(C2008-011)、湖南省科技计划项目(2009FJ3033)及诺美国际基金资助项目

[作者简介] 陈忠平,博士,副教授,硕士研究生导师,研究方向为糖尿病视网膜病变,Email为 zeal201@Yahoo.com.cn; 张入铭,硕士研究生,研究方向为糖尿病视网膜病变。通讯作者刘江华,博士,教授,硕士研究生导师,研究方向为糖尿病血管病变,Email为 Jianghua990@126.com。

管病变,故研究普罗布考治疗非增殖型 DR,对于探索早期 DR 的防治具有积极的意义。本研究旨在探讨普罗布考治疗后早期 DR 患者视力及眼底的变化情况,为应用普罗布考防治早期 DR 提供临床依据。

1 对象和方法

1.1 研究对象

本研究为随机对照研究。病例来源于 2008 年 1 月至 2008 年 12 月在南华大学附属第一医院门诊及住院的糖尿病患者,糖尿病诊断符合 1999 年 WHO 诊断标准,视网膜病变根据中华医学会眼科学会糖尿病视网膜病变诊断及分期标准^[5]。入选标准符合: 2 型糖尿病; ④非增殖型糖尿病视网膜病变; ④年龄 18~75 岁; 依照伦理原则签署自愿参加临床研究同意书。排除标准包括: 心电图检查 Q-T 间期延长者; ④合并有心血管、肝、肾和造血系统等严重原发性疾病或精神病患者; ④糖尿病肾病发生肾衰(氮质血症期、尿毒症期); 糖尿病视网膜病变增殖型改变; 有其他眼病合并者(如青光眼、明显影响眼底检查的白内障、非糖尿病性视网膜病变、葡萄膜炎、视网膜脱离和视神经疾病等); 妊娠、哺乳期妇女。共纳入 66 例(127 眼)患者,其中男 25 例(48 眼),女 41 例(79 眼),年龄 41~74 岁,平均 57.23 岁。发现糖尿病病程最短 8 个月,最长 14 年。患者入选后随机分为两组:治疗组 34 例(65 眼),男 12 例(23 眼),女 22 例(42 眼);对照组 32 例(62 眼),男 13 例(25 眼),女 19 例(37 眼)。两组在视力、眼底病变分期、年龄、性别、高血压、糖尿病病程、血糖、血脂等因素方面差异无统计学意义,具有可比性。

1.2 治疗方法

所有入选患者在进行饮食、运动指导的同时进行口服降糖药和/或胰岛素降血糖及降血压强化治疗,每月至少随访 1 次,控制目标:空腹血糖 ≤ 7.0 mmol/L 且糖化血红蛋白 $\leq 6.5\%$,收缩压 ≤ 130 mmHg 且舒张压 ≤ 85 mmHg 甘油三酯(TG) ≤ 1.65 mmol/L 且总胆固醇(TC) ≤ 4.68 mmol/L,低密度脂蛋白胆固醇(LDL-C) ≤ 2.6 mmol/L。治疗组在控制血糖、血压基础上予口服普罗布考 0.375 g(商品名之乐,山东齐鲁制药有限公司产品,每片 0.125 g 生产批号:910042KL),每日 2 次,总疗程 12 个月。所有受试者均于治疗前后作相关血液检查。

1.3 观测指标

(1)眼科检查:视力、眼底镜检查、眼底荧光血

管造影及眼底照相(眼底荧光血管造影及眼底照相采用福达光电设备有限公司生产的眼底荧光血管造影仪)。(2)血脂测定:空腹 12 h 次日清晨抽取静脉血送检,采用罗氏公司生产的 H7600 全自动生化分析仪检测 TG、TC、LDLC、高密度脂蛋白胆固醇(HDL-C)。(3)总抗氧化能力(TAOC)测定:在入组第 1 天及治疗 12 个月后抽取患者空腹静脉血 10 mL,血标本以 3 000 r/min 离心 10 min 后分离血清,冷冻于 -20°C 冰箱,再转到 -70°C 冰箱保存待测。TAOC 测定采用 $\text{Fe}^{3+}/\text{Fe}^{2+}$ 还原法测定,试剂盒购自南京建成生物工程公司,严格按使用说明书进行操作。

1.4 疗效评定标准

参考段俊国等^[6]方法,按以下标准评定疗效。

(1)视力变化: 显效:视力进步 ≥ 4 行,或视力提高到 ≥ 1.0 ④有效:视力进步 ≥ 2 行; ④不变:视力增减 ≤ 1 行; 恶化:视力退步 ≥ 2 行。视力检查采用国际标准视力表(1 分制),不及 0.1 者,每进 0.02 计为 1 行。(2)眼底改变: 显效:视网膜微血管瘤数由(++)减少到(+),或由(++)减少到(+),或由(+)到消失;眼底出血量由(+++)减少到(+),或由(+++)减少到(+),或由(+)到消失。微血管瘤、出血、渗出改变有 2 项及以上指标达到要求。④有效:上述微血管瘤、出血、渗出改变有 1 项指标达到要求。④不变:上述微血管瘤、出血、渗出改变无 1 项指标达到要求者。 恶化:上述微血管瘤、出血、渗出增加。眼底变化指标以眼底镜、彩色眼底照片及眼底荧光血管造影判定,(+)表示较少、易数; (++)表示较多、不易数; (+++)表示微血管瘤很多、不可数,出血及渗出量多、融合成片。(3)黄斑水肿及无灌注区改变:通过眼底荧光血管造影检查,观察两组患者治疗前后出现黄斑水肿及视网膜毛细血管无灌注区发生的眼数。

1.5 统计学方法

应用 SPSS 11.5 统计软件进行分析,计量资料以 $\bar{x} \pm s$ 表示,采用 t 检验;单向有序列联表资料采用 Wilcoxon 秩和检验;计数资料的比较采用 χ^2 检验, $P < 0.05$ 为差异有统计学意义。

2 结果

2.1 治疗情况

研究过程中治疗组有 1 例因出现腹泻而停药,1 例失访,该组共有 32 例 61 眼完成研究;对照组 2 例

失访, 30例 59眼完成研究。有效统计病例 62例 120眼。治疗组与对照组空腹血糖治疗前 (8.7 ± 2.3 mmol/L 比 8.8 ± 2.1 mmol/L) 及治疗后 (6.4 ± 1.4 mmol/L 比 6.6 ± 1.6 mmol/L), 以及糖化血红蛋白治疗前 ($7.9\% \pm 1.3\%$ 及 $7.7\% \pm 1.1\%$) 及治疗后 ($5.9\% \pm 0.7\%$ 及 $6.1\% \pm 0.9\%$) 差异均无统计学意义 ($P > 0.05$)。

2.2 治疗前后血脂及总抗氧化能力变化

治疗 12 个月后, 治疗组 TC、TG 和 LDLC 均有所降低, TAOC 升高, 与治疗前及对照组比较差异均有显著性 ($P < 0.05$), 而对照组治疗前后血脂和 TAOC 无显著变化 ($P > 0.05$, 表 1)。

表 1 血脂及总抗氧化能力变化 ($\bar{x} \pm s$ mmol/L)

指标	对照组 (n=30)		治疗组 (n=32)	
	治疗前	治疗后	治疗前	治疗后
TC	4.67 ± 0.66	4.73 ± 0.71	4.71 ± 0.61	3.6 ± 0.58^{ab}
TG	1.18 ± 0.51	1.24 ± 0.54	1.23 ± 0.43	1.07 ± 0.35^{ab}
LDLC	2.51 ± 0.45	2.57 ± 0.56	2.55 ± 0.56	2.0 ± 0.47^{ab}
HDLc	1.36 ± 0.41	1.43 ± 0.48	1.33 ± 0.39	1.24 ± 0.41
TAOC	16.45 ± 3.49	17.18 ± 3.68	16.63 ± 3.27	19.25 ± 4.11^{ab}

a 为 $P < 0.05$ 与对照组治疗后比较; b 为 $P < 0.05$ 与本组治疗前比较。

2.3 治疗前后视力改变

治疗后治疗组视力改善显著优于对照组 ($Z = -3.602$, $P = 0.000$), 治疗组总有效率为 55.74%, 对照组为 28.81% (表 2)。

表 2 两组视力变化 (眼)

分 组	显效	有效	不变	恶化	合计
对照组	5	12	27	15	59
治疗组	13	21	24	3	61

2.4 两组患者治疗前后眼底改变

治疗后, 视网膜渗出及出血比治疗前有明显减轻 (图 1)。治疗组治疗后眼底改变显著优于对照组 ($Z = -3.730$, $P = 0.000$), 治疗组总有效率为 68.85%, 对照组为 38.98% (表 3)。

2.5 两组患者治疗前后黄斑水肿及毛细血管无灌注区情况

眼底荧光血管造影检查发现, 治疗后比治疗前黄斑水肿有明显减轻 (图 2)。治疗组治疗前黄斑水肿有 9 眼, 52 眼无黄斑水肿, 对照组治疗前黄斑水肿有 8 眼, 51 眼无黄斑水肿, 两组比较差异无统计学意义 ($\chi^2 = 0.035$, $P > 0.05$); 治疗组治疗后黄斑

水肿有 3 眼, 58 眼无黄斑水肿, 对照组治疗后黄斑水肿有 10 眼, 49 眼无黄斑水肿, 两组比较差异有显著性意义 ($\chi^2 = 4.219$, $P < 0.05$)。治疗组治疗前毛细血管无灌注区有 5 眼, 54 眼未出现无灌注区, 对照组治疗前毛细血管无灌注区有 8 眼, 51 眼未出现无灌注区, 两组比较差异无统计学意义 ($\chi^2 = 0.119$, $P > 0.05$); 治疗组治疗后毛细血管无灌注区有 5 眼, 56 眼未发现无灌注区, 对照组治疗后毛细血管无灌注区有 11 眼, 48 眼未发现无灌注区, 两组比较差异无统计学意义 ($\chi^2 = 2.590$, $P > 0.05$)。

表 3 两组眼底改变比较 (眼)

分 组	显效	有效	不变	恶化	合计
对照组	5	18	25	11	59
治疗组	15	27	17	2	61

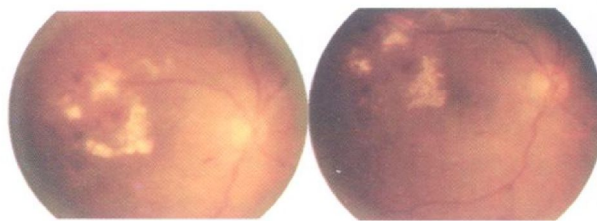


图 1. 眼底荧光血管造影显示糖尿病视网膜病变眼底渗出及出血 左为治疗前, 右为治疗后。




图 2. 眼底镜检查显示糖尿病视网膜病变黄斑水肿 左为治疗前, 右为治疗后。

3 讨论

目前认为氧化应激是 DR 发病的中心环节, 抗氧化应激治疗的研究可能为 DR 带来新的突破^[1]。视网膜富含多不饱和脂肪酸, 具有最高的葡萄糖氧化过程, 是氧摄取量最高的组织, 因此, 视网膜在氧化应激中最容易受损伤。近年来的研究表明, 普罗布考具有强大的抗氧化作用, 在目前已知的抗氧化药物中作用最强, 被作为大多数抗氧化药物的阳性对照^[7]。普罗布考分子内所含的酚羟基很容易被氧化而发生断链, 捕捉氧离子并与之结合后形成稳

定的酚氧基,有效降低血浆氧自由基浓度,产生较强的抗氧化作用,减轻氧化损伤^[8]。研究显示,普罗布考可使糖尿病鼠视网膜中被氧化应激破坏的抗氧化防御体系恢复正常^[2]。

临床上也有应用普罗布考治疗糖尿病肾病的相关研究,发现普罗布考可以抑制糖尿病肾病患者的病情进展^[4],由于糖尿病视网膜病变与糖尿病肾病有共同的发病基础,都是微血管病变,故临床上应用普罗布考治疗早期 DR 具有可行性。本研究结果显示,经过严格控制血糖、血压治疗,患者 TAOC 升高,同时 38.98% 的患者眼底微血管瘤、出血、渗出等情况有好转,说明在非增殖型 DR 阶段的患者进行强化降血糖、血压治疗,对于提高患者总抗氧化能力、缓解视网膜病变具有一定的效果。研究结果还显示,强化血糖、血压控制联合普罗布考治疗,TAOC 进一步升高,与治疗前及对照组相比差异有统计学意义,此时眼底情况改善达 68.85%,提示加用普罗布考治疗对提高患者总抗氧化能力及改善糖尿病导致的视网膜微血管病变具有较好的效果。尽管治疗后出现毛细血管无灌注区眼数两组相比无统计学差异,但与治疗前相比,治疗组有所下降,而对照组有所上升,说明普罗布考对于改善 DR 患者视网膜毛细血管无灌注区也具有一定的效果。

有研究发现血清 TG 与 DR 严重程度呈正相关,血清 LDL 异常与糖尿病黄斑水肿有关^[9]。提示在 DR 发生器质性改变前就使用降脂治疗可能有助于改善 DR 的代谢及功能,阻止 DR 的发展,保护视功能。本研究显示,尽管进行了严格控制血糖、血压治疗,对照组患者 TG、TC 及 LDLC 与治疗前相比无明显变化,而普罗布考治疗组患者上述指标明显降低。眼底荧光血管造影检查显示,治疗前两组黄斑水肿发生情况无明显差异,治疗后治疗组黄斑水肿明显低于对照组,说明在进行强化治疗基础上,联合普罗布考治疗后,有助于降低黄斑水肿的发生率。视力检查结果显示,治疗组视力改善明显优于对照组。综上,普罗布考具有降低 LDL、减轻黄斑水肿和改善

视功能的作用,这进一步验证了 Remya 等^[9]人的观点。

总之,本研究通过随机试验发现,普罗布考联合强化降血糖和降血压治疗,在提高患者总抗氧化能力及降低患者 TC、TG 和 LDLC 等方面,具有明显的临床效果。普罗布考在提高非增殖型 DR 患者视力,减少视网膜微血管瘤、出血、渗出,减轻眼底荧光血管造影显示的损害性改变等方面,与单纯强化降血糖、降血压治疗相比,其临床治疗效果较好。治疗过程中仅 1 例因腹泻而停药,未发现心、肝、肾功能及血液系统损害,临床应用安全。本研究结果初步表明普罗布考可作为一种较为有效的预防和治疗非增殖型 DR 的药物,但由于本研究属小样本,较为局限,可能易引起统计结果偏倚,故结果还需要大样本、多中心随机双盲对照研究进一步论证。

[参考文献]

- [1] Brownlee M. Biochemistry and molecular cell biology of diabetic complications [J]. *Nature* 2001; **414** (6865): 813-820
- [2] Agardh E, Hultberg B, Agardh C. Effects of inhibition of glycation and oxidative stress on the development of cataract and retinal vessel abnormalities in diabetic rats [J]. *Curr Eye Res* 2000; **21** (1): 543-549
- [3] 顾洪丰, 陈忠平, 杨永宗. 普罗布考对 2 型糖尿病合并冠心病患者外周血单核细胞 Toll 样受体 4 核转录因子 κ B 信号通路的影响 [J]. *中国动脉硬化杂志*, 2009; **17** (12): 1 009-012
- [4] Endo K, Miyashita Y, Sasaki H, et al. Probucol delays progression of diabetic nephropathy [J]. *Diabetes Res Clin Pract* 2006; **71** (2): 156-163
- [5] 第三届全国眼科学术会议. 糖尿病性视网膜病变分期标准 [J]. *中华眼科杂志*, 1985; **21** (2): 113
- [6] 段俊国, 廖品正, 吴烈, 等. 中药复方芪明颗粒治疗糖尿病视网膜病变双盲双模拟随机对照多中心临床研究 [J]. *成都中医药大学学报*, 2006; **29** (2): 1-5
- [7] 赵水平, 洪绍彩, 邓平, 等. 普罗布考对主动脉粥样斑块形成及血栓调节蛋白的影响 [J]. *中国动脉硬化杂志*, 2006; **14** (6): 503-507
- [8] Duggreil SA. Immunomodulation with DNAC—a new approach to the treatment of atherosclerosis [J]. *Expert Opin Investig Drugs* 2002; **11** (5): 717-720
- [9] Remya M, Srivastava BK, Anitha B, et al. Association of serum lipids with diabetic retinopathy in urban South Indians—the Chennai Urban Rural Epidemiology Study (CURES) Eye Study-2 [J]. *Diabet Med* 2006; **23** (9): 1 029-036

(此文编辑 许雪梅)