

# 急性脑梗死患者血清 PAPP-A 水平与颈动脉粥样硬化斑块的相关性

王本孝<sup>1</sup>, 王俊珺<sup>1</sup>, 赵学敏<sup>1</sup>, 秦淑国<sup>2</sup>, 方开峰<sup>3</sup>, 王 鹏<sup>1</sup>

(皖北煤电集团总医院 蚌埠医学院第三附属医院 1. 神经内科, 2. 检验科, 3. 超声科, 安徽省宿州市 234011)

[关键词] 妊娠相关血浆蛋白 A; 急性脑梗死; 颈动脉内膜中膜厚度; 动脉粥样硬化斑块

[摘要] **目的** 探讨急性脑梗死患者妊娠相关血浆蛋白 A (PAPP-A) 水平与颈动脉粥样硬化斑块的关系。**方法** 应用彩色多普勒超声检查 79 例急性脑梗死组患者和 64 例正常对照者的颈动脉斑块及内膜中膜厚度 (IMT), 同时检测血清 PAPP-A 水平; 将急性脑梗死患者依据颈动脉超声检查结果分为颈动脉无斑块组 15 例, 稳定性斑块组 20 例, 不稳定性斑块组 44 例, 比较各组血清 PAPP-A 水平。**结果** 急性脑梗死斑块检出率、不稳定性斑块检出率及 IMT 均显著高于正常对照组 ( $P < 0.01$ ), 血清 PAPP-A 水平高于正常对照组 ( $P < 0.05$ )。在急性脑梗死患者中, 不稳定性斑块组血清 PAPP-A 水平显著高于稳定性斑块组和无斑块组, 稳定性斑块组血清 PAPP-A 水平显著高于无斑块组 ( $P < 0.01$ )。线性相关分析显示, 急性脑梗死组患者 IMT 与血清 PAPP-A 水平有明显相关性 ( $r = 0.718, P < 0.01$ )。**结论** 颈动脉粥样硬化斑块及其稳定性与脑梗死发生有密切关系; PAPP-A 与颈动脉粥样硬化密切相关, 可能是不稳定性粥样硬化斑块的血清标志物。

[中图分类号] R741

[文献标识码] A

## Relationship of Serum Levels of Pregnancy-associated Plasma Protein-A with Carotid Atherosclerotic Plaque in Acute Cerebral Infarction

WANG Ben-Xiao<sup>1</sup>, WANG Jun-Jun<sup>1</sup>, ZHAO Xue-Min<sup>1</sup>, QIN Shu-Guo<sup>2</sup>, FANG Kai-Feng<sup>3</sup>, and WANG Peng<sup>1</sup>

(General Hospital of Wanbei Coal and Electricity Group & 1. Department of Nuerology, 2. Department of Laboratory Medicine, 3. Department of Ultrasonography, the Third Affiliated Hospital of Bengbu Medical College, Suzhou, Anhui 234011, China)

[KEY WORDS] Pregnancy-associated Plasma Protein-A; Acute Cerebral Infarction; Carotid Intima-media Thickness; Atherosclerotic Plaque

[ABSTRACT] **Aim** To investigate the relationship of serum levels of pregnancy-associated plasma protein-A (PAPP-A) with carotid atherosclerotic plaque in acute cerebral infarction. **Methods** Carotid artery intima-media thickness (IMT) and the characteristic of atherosclerotic plaque were examined by carotid ultrasonography and the levels of serum PAPP-A were measured by enzyme immunoassay in 79 patients with acute cerebral infarction and 64 normal controls. Patients with acute cerebral infarction were divided into no plaque group (15 cases), stable plaque group (20 cases) and unstable plaque group (44 cases) according to their carotid artery sonography. The serum levels of PAPP-A were compared among different groups. **Results** The rate of plaque and IMT in acute cerebral infarction group were significantly increased compared with those of the normal control group ( $P < 0.01$ ). The serum levels of PAPP-A in acute cerebral infarction group were significantly higher than those of the normal control group ( $P < 0.05$ ). Among patients with cerebral infarction, the serum levels of PAPP-A in unstable plaque group were significantly increased than those of no plaque group and stable plaque group ( $P < 0.01$ ), the later was significantly higher than no plaque group ( $P < 0.01$ ). Linear correlation analysis showed that serum levels of PAPP-A was positively correlated with IMT ( $r = 0.718, P < 0.01$ ) in patients with cerebral infarction. **Conclusion** Carotid atherosclerosis and plaque stability are closely related to the formation of

[收稿日期] 2014-06-12

[修回日期] 2014-11-06

[基金项目] 安徽省淮北市科技局科技人才培养基金项目(20110315)

[作者简介] 王本孝, 硕士, 副主任医师, 主要从事脑血管病的临床研究, E-mail 为 wangbenxiao@126.com。王俊珺, 硕士, 副主任医师, 主要从事脑血管病的临床研究。赵学敏, 副主任医师, 主要从事脑血管病的临床研究。

cerebral infarction. The serum levels of PAPP-A was closely related to the carotid atherosclerosis, which may be a potential serum marker of unstable atherosclerotic plaques.

动脉粥样硬化是缺血性脑卒中的重要病理基础,颈动脉粥样斑块的不稳定性是缺血性脑卒中的主要原因之一。因此,及时识别及治疗颈动脉不稳定性粥样斑块有可能减少缺血性脑卒中的发生。目前认为,动脉粥样硬化是一种慢性炎症过程,炎症反应贯穿在动脉粥样硬化形成过程的始终<sup>[1]</sup>。妊娠相关血浆蛋白 A (pregnancy-associated plasma protein, PAPP) 作为一种新型炎症标志物,参与了动脉粥样硬化的发生和发展<sup>[2]</sup>。本研究旨在分析急性前循环脑梗死患者 PAPP-A 水平与颈动脉斑块及其稳定性的关系,探讨血清 PAPP-A 能否作为预测颈动脉粥样化斑块不稳定性及继发缺血性脑血管病风险的临床标志物,进一步预测斑块的稳定性及缺血性脑血管病事件的发生,为临床筛选罹患缺血性脑血管病的高风险患者,为缺血性脑血管病的早期防治提供依据。

## 1 对象和方法

### 1.1 研究对象

2012 年 1 月~2012 年 12 月在皖北煤电集团总医院住院的前循环急性脑梗死患者 79 例,男 44 例,女 35 例,年龄 46~79 岁,平均  $65.8 \pm 7.9$  岁。发病 72 h 内行头颅 CT 或 MRI 检查,根据颈动脉彩超或 CTA 等影像学检查结果,均符合中国急性缺血性脑卒中诊治指南 2010 中的诊断标准<sup>[3]</sup>,且符合中国缺血性卒中分型(chinese ischemic stroke subclassification, CISS)分类标准<sup>[4]</sup>;所有入选患者均符合大动脉粥样硬化型脑梗死;发病时间  $\leq 2$  天,症状持续时间  $\geq 24$  h,首次发病。健康体检者 64 例,男 38 例,女 26 例,年龄 46~79 岁,平均  $64.6 \pm 8.4$  岁。各组均排除合并有恶性肿瘤、近期手术、严重感染、急性冠状动脉综合征、自身免疫性疾病、严重肝肾损害的患者。详细询问并记录急性脑梗死组及正常对照组的个人情况,其中危险因素的调查包括吸烟、饮酒、高血压病及糖尿病等。两组间年龄和性别的差异无统计学意义( $P > 0.05$ )。

### 1.2 血清 PAPP-A 及生物化学指标检测

所有入选者均于入院第 2 天采集晨起空腹肘静脉血 3 mL,保存于非抗凝管内,血液标本在采集后 3 h 内使用台式高速离心机 2000 r/min 离心 20 min,取上清液,封装于 EP 试管,  $-80^{\circ}\text{C}$  冰箱内保存待

测,避免反复冻融。采用 ELISA 检测血清 PAPP-A 水平,试剂盒购自美国 DRG 公司,操作步骤严格按照 ELSIA 试剂盒说明书进行。血清总胆固醇 (total cholesterol, TC)、甘油三酯 (triglyceride, TG)、低密度脂蛋白胆固醇 (low density lipoprotein cholesterol, LDLC)、高密度脂蛋白胆固醇 (high density lipoprotein cholesterol, HDLC)、空腹血糖 (fasting plasma glucose, FPG)、高敏 C 反应蛋白 (high sensitive c-reactive protein, hs-CRP) 等常规生物化学指标均由检验科采用全自动生化分析仪检测。

### 1.3 颈动脉超声检查

所有入选者均接受颈动脉彩色多普勒超声检查,应用美国 Philips HD I3000 型彩色超声探测仪,探头频率为 5~12 MHz,行颈动脉彩色多普勒超声检查。患者仰卧位,头偏向对侧以充分暴露检查一侧颈部,探头从锁骨内侧沿颈动脉走向自下向上作连续纵、横切面扫查颈总动脉、颈总动脉分叉处及颈内动脉起始段,二维图像观察血管壁、血管内径、颈动脉内膜中膜厚度(intima-media thickness, IMT)、管腔内有无斑块及斑块的部位、大小、形态和回声特点。斑块超声诊断标准<sup>[5]</sup>:颈动脉内膜光滑完整者为正常,  $\text{IMT} \leq 1.0 \text{ mm}$  为正常范围,  $1.0 \text{ mm} < \text{IMT} < 1.2 \text{ mm}$  即为增厚,  $\text{IMT} \geq 1.2 \text{ mm}$  为斑块形成;根据超声特点将斑块分为:①均质的低回声脂质型软斑块;②均质等回声的纤维型斑块;③均质强回声或伴声影的钙化型硬斑块;④不均质回声的溃疡型混合斑块。纤维型斑块和钙化型硬斑块属于稳定性斑块,软斑块和混合斑块属于不稳定性斑块。

### 1.4 病例分组

将急性脑梗死患者根据彩色多普勒超声检查结果分为颈动脉无斑块组 15 例,男 9 例,女 6 例,年龄  $64.6 \pm 9.0$  岁;颈动脉斑块组 64 例,男 35 例,女 29 例,年龄  $65.7 \pm 8.4$  岁。依据颈动脉斑块的稳定性进一步分为稳定性斑块组 20 例,男 13 例,女 7 例,年龄  $65.5 \pm 7.6$  岁;不稳定性斑块组 44 例,男 22 例,女 22 例,年龄  $66.2 \pm 7.3$  岁。各组间年龄和性别的差异无统计学意义( $P > 0.05$ )。

### 1.5 统计学分析

资料均通过正态性检验,以  $\bar{x} \pm s$  表示,两组间计量资料比较采用  $t$  检验,多组间计量资料比较采用单因素方差分析,计数资料采用  $\chi^2$  检验,相关性检验采用 Pearson 相关分析。以  $P < 0.05$  为差异有

统计学意义。

## 2 结 果

### 2.1 临床资料比较

急性脑梗死组年龄、性别、吸烟、饮酒与正常对照组比较差异均无统计学意义( $P>0.05$ )。急性脑梗死组高血压病、糖尿病比例、LDLC、TC、TG、FPG、hs-CRP、IMT 均高于正常对照组( $P<0.05$ )，急性脑梗死组 HDLC 水平低于正常对照组( $P<0.01$ ;表 1)。

表 1. 急性脑梗死组与正常对照组临床资料比较

Table 1. Comparison of basic clinical data between cerebral infarction group and nomal control group

| 项 目            | 急性脑梗死组<br>( <i>n</i> = 79) | 正常对照组<br>( <i>n</i> = 64) | <i>P</i> 值 |
|----------------|----------------------------|---------------------------|------------|
| 年龄(岁)          | 65.8 ± 7.9                 | 64.6 ± 8.4                | 0.397      |
| 男/女(例)         | 44/35                      | 38/26                     | 0.658      |
| 高血压病(例)        | 54                         | 20                        | 0.000      |
| 糖尿病(例)         | 21                         | 7                         | 0.019      |
| 饮酒(例)          | 12                         | 8                         | 0.645      |
| 吸烟史(例)         | 30                         | 20                        | 0.898      |
| TC(mmol/L)     | 5.41 ± 0.81                | 4.96 ± 0.98               | 0.003      |
| TG(mmol/L)     | 1.77 ± 0.82                | 1.51 ± 0.59               | 0.035      |
| LDLC(mmol/L)   | 3.57 ± 0.76                | 3.15 ± 0.82               | 0.002      |
| HDLC (mmol/L)  | 1.09 ± 0.16                | 1.21 ± 0.26               | 0.001      |
| hs-CRP(mmol/L) | 9.52 ± 3.27                | 3.60 ± 2.93               | 0.001      |
| IMT(mm)        | 1.91 ± 0.80                | 1.42 ± 0.64               | 0.000      |
| FPG (mmol/L)   | 6.27 ± 1.88                | 5.63 ± 1.02               | 0.015      |

### 2.2 急性脑梗死患者血清 PAPP-A 水平变化

急性脑梗死患者血清 PAPP-A 水平为  $5.261 \pm 1.407$  mg/L,正常对照者血清 PAPP-A 水平为  $3.710 \pm 1.266$  mg/L,两组相比差异有统计学意义( $P<0.05$ )。

### 2.3 颈动脉斑块、不稳定性斑块检出率比较

79 例急性脑梗死患者中,检出斑块 64 例(81%),不稳定性斑块 44 例(55.7%);64 例正常对照者中,检出斑块 36 例(56.2%),不稳定性斑块 11 例(17.2%)。斑块检出率、不稳定性斑块检出率在急性脑梗死组明显高于正常对照组( $P<0.01$ )。

### 2.4 急性脑梗死患者各亚组血清 PAPP-A 水平比较

在急性脑梗死组患者中,不稳定性斑块组血清 PAPP-A 水平显著高于稳定性斑块组和无斑块组( $P$

$<0.01$ ),稳定性斑块组血清 PAPP-A 水平显著高于无斑块组( $P<0.01$ ;表 2)。

表 2. 急性脑梗死各亚组血清 PAPP-A 水平比较( $\bar{x} \pm s$ , mg/L)

Table 2. Comparison of serum PAPP-A levels between different sub groups of acute cerebral infarction( $\bar{x} \pm s$ , mg/L)

| 分 组     | <i>n</i> | PAPP-A                      |
|---------|----------|-----------------------------|
| 无斑块组    | 15       | 2.300 ± 0.200               |
| 稳定性斑块组  | 20       | 3.851 ± 0.608 <sup>a</sup>  |
| 不稳定性斑块组 | 44       | 6.060 ± 1.454 <sup>ab</sup> |

a 为  $P<0.01$ ,与无斑块组比较;b 为  $P<0.01$ ,与稳定性斑块组比较。

### 2.5 急性脑梗死患者颈动脉 IMT 与血清 PAPP-A 水平的相关性

Pearson 相关分析显示,急性脑梗死患者颈动脉 IMT 与血清 PAPP-A 水平呈正相关( $r = 0.718, P<0.01$ ;图 1)。

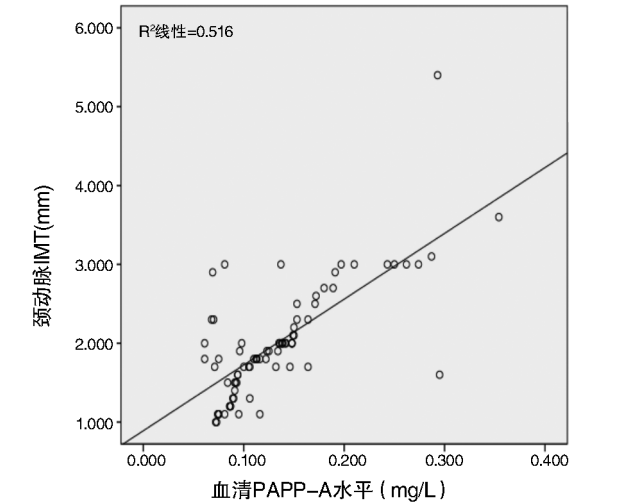


图 1. 急性脑梗死患者颈动脉 IMT 与血清 PAPP-A 水平的 Pearson 相关分析

Figure 1. Pearson analysis of carotid artery IMT and serum levels of PAPP-A in acute cerebral infarction patients

## 3 讨 论

颈动脉粥样硬化是一个复杂的病理过程,是一种大、中动脉血管壁的内皮细胞损伤后细胞免疫所介导的慢性炎症反应,有多种机制参与,包括内皮损伤、炎症细胞浸润、脂质沉积、细胞外基质降解、血管平滑肌细胞增殖和迁移等,逐渐形成粥样硬化



斑块,斑块破裂及继发性血栓形成是缺血性脑卒中发病过程中最重要的病因及发病机制之一。本研究中,急性脑梗死组斑块检出率高于正常对照组,并以不稳定性斑块为主,提示脑梗死的发生与动脉粥样硬化斑块的不稳定性密切相关。由此可见,不稳定性斑块的发生与缺血性脑卒中密切相关。国外研究报道<sup>[6]</sup>,缺血性脑卒中患者以颈动脉不稳定性斑块为主,无症状患者以颈动脉稳定性斑块为主,进一步说明不稳定性斑块与缺血性脑卒中存在相关性。

PAPP-A 是一种特异性胰岛素样生长因子 1 (insulin like growth factor-1, IGF-1) 激动剂, IGF-1 促进巨噬细胞趋化,摄取过量的 LDLC,释放促炎细胞因子参与损伤反应; IGF-1 刺激内皮细胞迁移和机化形成毛细血管网; IGF-1 能刺激血管平滑肌细胞增殖和迁移。IGF-1 与血管平滑肌上的受体结合,通过多种信号转导途径促进动脉粥样斑块的形成与发展<sup>[7]</sup>。多项研究发现 PAPP-A 基因敲除小鼠可以抵抗颈动脉中膜血管平滑肌细胞的迁移和增殖,能抵抗动脉粥样硬化的进展<sup>[8,9]</sup>。刘红升等<sup>[10]</sup>研究发现 PAPP-A 在正常血管组织中无表达,在稳定性斑块中有少量表达,而在有血栓形成的不稳定性斑块中有大量表达。因此 PAPP-A 在动脉粥样硬化发生发展的过程中发挥重要的作用。IMT 是反映人体动脉粥样硬化的标志,预测动脉粥样硬化的发生与发展; IMT 增厚是早期动脉粥样硬化的改变,斑块形成则是动脉粥样硬化的典型标志。本研究结果发现,在急性脑梗死患者中,其血清 PAPP-A 水平与 IMT 有明显的正相关性,其结果与相关文献报道一致<sup>[11,12]</sup>,说明 PAPP-A 作为一种炎症因子,不仅在动脉粥样硬化的形成过程中发挥重要的作用,而且其表达水平在一定程度上可以反映颈动脉粥样硬化的严重程度。

动脉粥样硬化斑块主要有血管平滑肌细胞、炎性细胞以及细胞外基质组成。稳定性斑块纤维帽厚,脂核小,炎性细胞少,不易破裂。不稳定性斑块纤维帽薄,脂核大,局部炎性细胞浸润丰富,斑块基底有大量新生微血管,斑块质地软,脆性大,易发生破裂<sup>[13]</sup>。PAPP-A 是一种大分子、锌离子结合的金属蛋白酶,具有基质金属酶类似的特性,能削弱斑块结构,使纤维帽变薄,引起斑块破裂; PAPP-A 作为一种新型炎症标志物,在不稳定性斑块内表达增加,其血清水平升高是局部炎症的重要指标,已成为不稳定性斑块和急性冠状动脉综合征的新型

血清学生物标志物<sup>[14]</sup>。国外多项研究提出 PAPP-A 是颈动脉斑块去稳定性和破裂的一个标志物,并且有可能成为脑血管事件危险分层的一个新靶点<sup>[15,16]</sup>。本研究结果发现,在急性脑梗死患者中不稳定性斑块组血清 PAPP-A 水平最高,其次为稳定性斑块组,最低为无斑块组,表明 PAPP-A 水平越高,颈动脉粥样斑块越趋于不稳定,提示血清 PAPP-A 水平与颈动脉粥样硬化斑块的不稳定性有关。本研究结果与国内相关研究<sup>[17,18]</sup>结果一致,即 PAPP-A 在动脉硬化斑块破裂的过程中起作用。通过本临床研究结果进一步证实, PAPP-A 作为一种炎症因子,在动脉粥样硬化发生发展的过程中发挥重要作用,可能反映急性脑梗死患者颈动脉粥样硬化的程度以及斑块的不稳定程度。

综上所述,颈动脉粥样硬化尤其是粥样硬化斑块的不稳定性是缺血性脑卒中的重要危险因素之一,所以颈动脉粥样硬化的防治及不稳定性斑块的治疗必然会减少缺血性脑卒中的发生,而血清 PAPP-A 水平可作为反映动脉粥样硬化斑块不稳定性的一个新的指标,监测血清 PAPP-A 可用于预测动脉粥样硬化斑块的不稳定性及缺血性脑卒中的发生,并为临床干预治疗提供了一个新的靶点,有利于及早采取临床干预措施降低缺血性脑卒中的发病率。

#### [参考文献]

- [1] Libby P, Ridker PM, Hansson GK. Progress and challenges in translating the biology of atherosclerosis [J]. *Nature*, 2011, 473 (7347): 317-325.
- [2] Li X, Liu Q, Zhou T, et al. PAPP-A: a possible pathogenic link to the instability of atherosclerotic plaque [J]. *Med Hypotheses*, 2008, 70 (3): 597-599.
- [3] 中华医学会神经病学分会脑血管病学组急性缺血性脑卒中诊治指南撰写组. 中国急性缺血性脑卒中诊治指南 2010 [J]. *中华神经科杂志*, 2010, 43 (2): 146-153.
- [4] Gao S, Wang YJ, Xu AD, et al. Chinese ischemic stroke subclassification [J]. *Front Neurol*, 2011, 15 (2): 2-6.
- [5] 袁桂莉, 王义成. 颈动脉超声在动脉粥样硬化性疾病检测中的应用 [J]. *中华老年心脑血管病杂志*, 2005, 7 (5): 349-350.
- [6] Mathiesen EB, Bonaa KH, Joakimsen O. Echolucent plaques are associated with high risk of ischemic cerebrovascular events in carotid stenosis: the tromso study [J]. *Circulation*, 2001, 103 (17): 2 171-175.
- [7] Henning BB, Conover CA. Pregnancy-associated plasma protein-A (PAPP-A): A local regulator of IGF bioavailability through cleavage of IGFBPs [J]. *Growth Hormone*

- IGF Research, 2007, 17 (1): 10-18.
- [8] Resch ZT, Simari RD, Conover CA. Targeted disruption of the PAPP-A gene is associated with diminished smooth muscle cell response to insulin-like growth factor-I and resistance to neointimal hyperplasia following vascular injury [J]. *Endocrinology*, 2006, 147 (12): 5 634-640.
- [9] Sean CH, Robert DS, Conover CA. Genetic deletion of pregnancy-associated plasma protein-A is associated with resistance to atherosclerotic lesion development in apolipoprotein E-deficient mice challenged with a high-fat diet [J]. *Circ Res*, 2007, 100 (12): 1 696-702.
- [10] 刘红升, 赵晓东, 苏 琴, 等. 妊娠相关血浆蛋白 A 在兔动脉粥样硬化斑块中的差异表达[J]. *临床急诊杂志*, 2012, 13 (4): 272-275.
- [11] 李岳华, 冀秋娣, 李淑英. 妊娠相关血浆蛋白 A 在动脉粥样硬化不同阶段变化的研究[J]. *天津医药*, 2009, 37(10): 884-886.
- [12] 马 芸, 王小姗, 庞 伟, 等. 妊娠相关血浆蛋白 A 与颈动脉粥样硬化斑块及缺血性脑血管病的关系[J]. *临床神经病学杂志*, 2010, 23 (1): 15-17.
- [13] Wu XF, Maehara A, Mintz GS, et al. Virtual histology intravascular ultrasound analysis of attenuated plaques detected by grayscale intravascular ultrasound in patients with acute coronary syndromes: A PROSPECT substudy [J]. *Am J Cardiol*, 2010, 105 (1): 48-53.
- [14] Heeschen C, Dimmeler S, Hamm CW, et al. Pregnancy-associated plasma protein-A levels in patients with acute coronary syndromes: comparison with markers of systemic inflammation, platelet activation, and myocardial necrosis [J]. *J Am Coll Cmlol*, 2005, 45 (2): 229-237.
- [15] Heider P, Pfäffle N, Pelisek J, et al. Is serum pregnancy-associated plasma protein-A really a potential marker of atherosclerotic carotid plaque stability [J]? *Eur J Vasc Endovasc Surg*, 2010, 39 (6): 668-675.
- [16] Sangiorgi G, Mauriello A, Bonanno E, et al. Pregnancy-associated plasma protein-A is markedly expressed by monocyte-macrophage cells in vulnerable and ruptured carotid atherosclerotic plaques: A link between inflammation and cerebrovascular events[J]. *J Am Coll Cardiol*, 2006, 47 (11): 2 201-211.
- [17] 毕显梅, 许庭斌, 于敦波, 等. 血浆可溶性 CD40 配体、甲胎球蛋白和妊娠相关血浆蛋白 A 与缺血性卒中患者颈动脉斑块的关系 [J]. *国际脑血管病杂志*, 2013, 21 (8): 612-617.
- [18] 韩 锬, 贾 宁, 闵连秋. 脑梗死患者血清髓过氧化物酶和妊娠相关血浆蛋白 A 与颈动脉易损斑块的相关性 [J]. *中国动脉硬化杂志*, 2012, 20 (6): 561-563.
- (此文编辑 文玉珊)