

扩大端侧吻合一期矫治 208 例小儿主动脉缩窄合并室间隔缺损的疗效

刘湘^{1,2}, 邵奕嘉³, 马力^{1,2}, 邹明晖^{1,2}, 陈伟丹^{1,2}, 崔彦芹^{1,2}, 陈欣欣^{1,2}

(1. 广州医科大学附属广州市妇女儿童医疗中心心脏中心, 广东省广州市 510623; 2. 广东省结构性出生缺陷疾病研究重点实验室, 广东省广州市 510623; 3. 中山大学附属第一医院高血压血管病科, 广东省广州市 510080)

[关键词] 主动脉缩窄合并室间隔缺损; 扩大端侧吻合; 一期手术; 再缩窄

[摘要] 目的 总结本中心近年来以扩大端侧吻合合法一期矫治小儿主动脉缩窄合并室间隔缺损的手术疗效及经验。方法 选取 2010 年 1 月—2017 年 10 月在本院行一期手术治疗的主动脉缩窄合并室间隔缺损的患儿, 共 208 例, 其中男性 137 例, 女性 71 例, 中位年龄 54(5~730)天, 中位体质量 4.0(1.8~9.9)kg。胸骨正中单一切口下, 以扩大端侧吻合矫治主动脉缩窄, 同期修补室间隔缺损。所有手术由同一组外科医师完成。应用 SPSS 20.0 统计软件进行数据录入和分析。结果 术后早期死亡 6 例(2.9%), 晚期死亡 3 例(1.4%); 再缩窄 16 例(7.7%), 再手术 19 例(9.1%)。脑钠肽在术前即存在明显升高, 但术后未发生明显变化; 主动脉缩窄段压差在术后明显下降, 经皮血氧饱和度在术后明显上升。C 反应蛋白、乳酸和肌酐水平在术后明显上升。术前合并高血压 104 例(53.0%), 术后血压降至正常 30 例(28.8%), 术后血压继续升高 35 例(33.7%)。术后吻合口压差较高是术后缩窄的高危因素。结论 胸骨正中单一切口下, 扩大端侧吻合合法一期矫治主动脉缩窄合并室间隔缺损, 死亡率和再缩窄率低, 取得良好的近中期疗效。术后吻合口压差较高是主动脉缩窄复发的高危因素。

[中图分类号] R6

[文献标识码] A

The experience of one-stage surgical treatment with extended end-to-side anastomosis for 208 cases with aortic coarctation combined with ventricular septal defect

LIU Xiang^{1,2}, SHAO Yijia³, MA Li^{1,2}, ZOU Minghui^{1,2}, CHEN Weidan^{1,2}, CUI Yanqin^{1,2}, CHEN Xinxin^{1,2}

(1. Heart Center, Guangzhou Women and Children's Medical Center, Guangzhou Medical University, Guangzhou, Guangdong 510623, China; 2. Guangdong Provincial Key Laboratory of Research in Structural Birth Defect Disease, Guangzhou, Guangdong 510623, China; 3. Division of Hypertension and Vascular Diseases, the First Affiliated Hospital, Sun Yat-sen University, Guangzhou, Guangdong 510080, China)

[KEY WORDS] coarctation of the aorta with ventricular septal defect; extended end-to-side anastomosis; one-stage operation; recoarctation

[ABSTRACT] **Aim** To summarize the experience of one-stage surgical treatment of aortic coarctation (CoA) combined with ventricular septal defect (VSD) with extended end-to-side anastomosis in recent years. **Methods** The data from 208 cases with CoA combined with VSD admitted to hospital between January 2010 to October 2017 were collected and analyzed. There were 137 boys and 71 girls, the median age was 54 (5~730) days, the median weight was 4.0 (1.8~9.9) kg. Extended end-to-side anastomosis was used to correct the CoA, and the VSD was repaired simultaneously by an incision through median sternotomy. All operations were performed by the same group of surgeons. The data were analyzed by SPSS 20.0. **Results** Early death occurred in 6 cases (2.9%) and late death occurred in 3 cases (1.4%). Recoarctation developed in 16 cases (7.7%) and reoperation occurred in 19 cases (9.1%). The level of brain natriuretic peptide (BNP) increased remarkably before operation but showed no obvious change after operation. After opera-

[收稿日期] 2020-09-18

[修回日期] 2021-04-12

[基金项目] 广州市妇女儿童医疗中心/儿科研究所内部科研基金(YIP-2018-026)

[作者简介] 刘湘, 博士, 住院医师, 主要研究方向为代谢异常和血管功能紊乱的发病机制和综合防治, E-mail 为 liux69@mail2.sysu.edu.cn。通信作者陈欣欣, 博士, 主任医师, 硕士研究生导师, 主要致力于新生儿及小婴儿先天性心脏病外科治疗, E-mail 为 zingerchen@163.com。

tion, transcoarctation gradient pressure was reduced, and the transcutaneous oxygen saturation, C-reactive protein (CRP), lactate and creatinine were increased. Preoperative hypertension existed in 104 cases (53.0%), and after operation, blood pressure returned to the baseline level in 30 cases (28.8%) and continued to rise in 35 cases (33.7%). Higer transcoarctation gradient was the risk factor for postoperative recoarctation.

Conclusions Correcting the CoA combined with VSD simultaneously with extended end-to-side anastomosis by an incision through median sternotomy was effective and safe, and the outcomes of immediate and medial-term were satisfactory, with low rates of mortality and recoarctation. Higer transcoarctation gradient pressure was the risk factor for postoperative recoarctation.

主动脉缩窄 (coarctation of the aorta, CoA) 是指先天性主动脉局限性狭窄, 发病率为 0.03% ~ 0.04%, 约占先天性心脏病的 4% ~ 5%^[1]。在临床上, CoA 合并的心脏畸形以室间隔缺损 (ventricular septal defect, VSD) 较为常见。据一项回顾性分析, 48% 的 CoA 患者合并 VSD^[2]。对于 CoA 合并 VSD, 行一期手术矫治已取得良好的效果^[3-4]。在 CoA 的诸多手术方法中, 扩大端侧吻合法 (extended end-to-side anastomosis, EESA) 显著降低了远期再缩窄率, 目前成为小儿 CoA 的首选术式, 手术效果良好^[5]。现总结本中心近年来 208 例 CoA 合并 VSD 的外科治疗经验, 报道如下。

1 资料和方法

1.1 病例来源和手术方法

选取 2010 年 1 月—2017 年 10 月于本中心接受

一期手术矫治的 CoA 合并 VSD 患儿, 连续 208 例纳入研究, 所有手术由同一组外科医师完成。术前一律行支气管镜检查, 明确是否存在气管病变。采取胸骨正中切口入路, 充分游离主动脉及三条分支。游离头臂干至分支以上水平, 游离左颈总动脉和左锁骨下动脉至胸廓入口水平, 游离左右肺动脉至肺门处, 降主动脉至少游离出 2 对肋间动脉。经主动脉-上下腔静脉插管建立体外循环, 降温至肛温 30 ~ 32 °C, 主动脉根部灌注冷 HTK 液, 心脏停跳满意后, 修补 VSD 并继续降温。肛温 18 ~ 20 °C 时停循环。彻底切除主动脉缩窄段和导管组织, 在主动脉弓下缘切口, 切口直径约为降主动脉开口直径的 1.2 ~ 1.5 倍, 将降主动脉上提, 以 7-0/6-0 聚丙烯缝线连续缝合端侧吻合降主动脉和主动脉切口, 如图 1 所示。术后回监护室继续治疗。



图 1. 扩大端侧吻合矫治 CoA 的手术示意图

A 为术中所见主动脉缩窄畸形及拟吻合的位置, B 为端侧吻合示意图。

Figure 1. The schematic diagram of surgical treatment for CoA with extended end-to-side anastomosis

1.2 随访

通过先天性心脏病随访门诊定期随访, 以电话和短信作为随访补充手段。随访内容包括生存情况、超声心动图、心电图及 X 线胸片等。早期死亡定义为死于术后 30 天以内 (含 30 天), 晚期死亡定

义为死于术后 30 天以上。最后随访日期截止至 2020 年 1 月 8 日。

1.3 血压异常的定义

本文中对于血压值的定义为: 各年龄段正常平均动脉压 (mean arterial pressure, MAP) 参考 Mavroudis

和 Backer 主编的《小儿心脏外科学》^[6]。术前血压指入院后的无创血压,术后血压指术后回到监护室的有创血压。MAP 与正常值的差值大于 3 mmHg,认为存在高血压;MAP 与正常值的差值在 ± 3 mmHg 之内(包括 3 mmHg),认为血压正常;MAP 与正常值的差值小于-3 mmHg,认为存在低血压。

1.4 统计学处理方法

应用 SPSS 20.0 统计软件进行数据录入和分析。非正态分布的计量资料以中位数和四分位数表示,组内术前与术后比较采用 Wilcoxon 秩和检验。正态分布的计量资料以 $\bar{x} \pm s$ 表示,组内术前与术后比较采用配对 *t* 检验。计数资料以百分比表示。术后再狭窄情况采用二分类的 Logistic 回归分析。 $P < 0.05$ 表示差异有统计学意义。

2 结果

2.1 一般资料

患者一般临床资料见表 1。208 例患者中,男性 137 例,女性 71 例;中位年龄 54 天,中位体质量 4.0 kg;术前合并气管狭窄 109 例,术前气管插管 30 例;中位停循环时间 18 min,中位主动脉阻断时间 47 min,中位体外循环时间 118 min;中位术后机械通气时间 52 h,中位 ICU 滞留时间 144 h;中位总住院时间 19 天;早期死亡 6 例,晚期死亡 3 例。术后再手术 19 例,大多数发生在出院前,其中 6 例因术后膈肌麻痹行膈肌折叠术,4 例因术后出血行开胸探查术,4 例行延迟关胸术,2 例行开胸探查和清创缝合术,1 例于 VSD 修补术后早期发现漏诊 CoA 而接受 CoA 矫治术,1 例因术后 VSD 残余分流再次行 VSD 修补术,1 例于术后并发Ⅲ度房室传导阻滞行永久

起搏器安置术。

表 1. CoA 合并 VSD 患儿的一般临床资料
Table 1. Clinical data of children with CoA combined with VSD

一般临床资料	测定值
男/女/[例(%)]	137/71 (65.9/34.1)
年龄/天	54 (30,90)
体质量/kg	4.0 (3.4,4.9)
术前合并气管狭窄/[例(%)]	109 (52.4)
术前气管插管/[例(%)]	30 (14.4)
停循环时间/min	18 (16,20)
阻断时间/min	47 (44,55)
体外循环时间/min	118 (105,137)
术后机械通气时间/h	52 (38,92)
ICU 滞留时间/h	144 (115,240)
总住院时间/天	19 (15,27)
手术转归/[例(%)]	
早期死亡	6 (2.9)
晚期死亡	3 (1.4)
再狭窄/[例(%)]	16 (7.7)
再手术/[例(%)]	19 (9.1)

2.2 临床一般指标变化

脑钠肽 (brain natriuretic peptide, BNP) 在术前(入院后)即明显升高,在手术后早期(监护室停留期间)未发生明显变化;主动脉缩窄段压差在术后早期即明显下降,经皮血氧饱和度、C 反应蛋白 (C-reactive protein, CRP)、乳酸和肌酐水平在术后早期明显上升(图 2)。

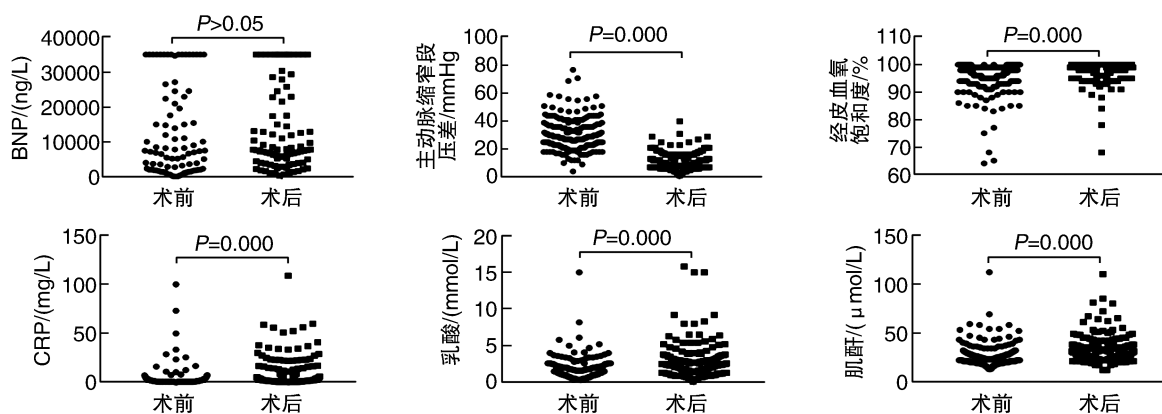


图 2. 患儿脑钠肽、主动脉缩窄段压差、血氧饱和度、C 反应蛋白、乳酸和肌酐在术前术后变化

Figure 2. The changes of BNP, transcoarctation gradient pressure, transcutaneous oxygen saturation, CRP, lactate and creatinine after operation

2.3 手术前后血压变化

排除血压登记值缺失 12 例,共 196 例纳入分析。术前合并高血压 104 例(53.0%),血压正常 47 例(24.0%),低血压 45 例(23.0%)。如图 3 所示,总的患者 MAP 在术后无明显变化(图 3A);亚组分析显示,术前高血压患者 MAP 在术后出现明显下降

(图 3B),其中有 30 例在术后血压降至正常(图 3C);有 35 例术前存在高血压的患儿,其 MAP 在术后继续升高(图 3D);术前存在低血压的患者,其 MAP 在术后出现显著升高(图 3E);而对于术前血压正常的患儿,其 MAP 在术后也出现明显升高(图 3F),但增高幅度明显小于术前存在低血压的患者。

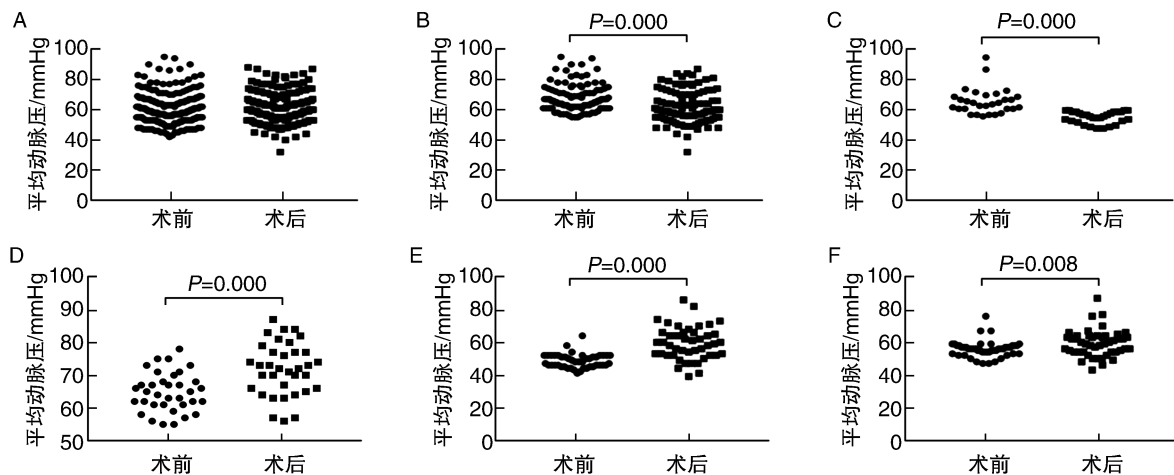


图 3. 患儿平均动脉压在术前术后的变化

A 为总的患者,B 为术前存在高血压的患者,C 为术前存在高血压且术后血压降至正常的患者,D 为术前存在高血压且术后血压继续升高的患者,E 为术前存在低血压的患者,F 为术前血压正常的患者。

Figure 3. The changes of mean arterial pressure after operation

2.4 术后再缩窄的高危因素

术后出现主动脉再缩窄共 16 例,发生率为 7.7%;对性别、年龄、体质量、术前合并气管狭窄、术前气管插管、停循环时间、阻断时间、体外循环时间、术后机械通气时间、ICU 滞留时间、总住院时间、术前缩窄段压差、术后缩窄段压差、术前经皮血氧饱和度、术后经皮血氧饱和度和生存时间等相关因素进行 Logistic 回归分析,发现术后早期(出院前复查结果)缩窄段压差较高($P=0.002$)是主动脉再缩窄的高危因素(表 2)。

3 讨论

一般认为,婴幼儿存在休克、心功能衰竭等情况,且保守治疗无效;或影像学提示缩窄段直径 \leq 正常值的 50%,且缩窄段压差大于 20 mmHg,应及时进行手术治疗。本团队早年报道,一期手术矫治 CoA 及其合并的心内畸形,取得良好的治疗效果^[7]。本组病例均在手术矫治 CoA 的同时,一期修补 VSD。采用胸骨正中单一切口,术中广泛切除缩窄段及导管组织,以 EESA 进行弓部重建。由图 2

可知,主动脉缩窄段压差在术后明显下降,表明手术有效地解除了主动脉梗阻。

研究显示,血清 BNP 水平对心肌梗死后心力衰竭的发生具有预测价值,与心力衰竭的临床严重程度相关^[8]。此外,血浆 BNP 水平可作为反映先天性心脏病患儿合并左心功能受损的敏感指标,与心功能状态存在明显相关性^[9]。本研究中,CoA 合并 VSD 患儿在术前即存在明显的血浆 BNP 升高,表明存在较为严重的左心功能不全。术后停留监护室期间,BNP 水平未出现明显下降,应继续予以强心、利尿治疗。本组中有 14.4% 的患儿术前即进行了气管插管,出现明显心功能衰竭或肺炎表现,所以术前经皮血氧饱和度较低。在无严重感染情况下,手术治疗可尽早改善心肺功能,我们认为早期手术有利于缩短病程,改善预后。据 Brown 等^[10]报道,手术时年龄大于 20 岁与生存率下降相关。

由于体外循环、低体温以及手术时间长等诸多因素的影响,先天性心脏病术后早期即可出现炎症激活、乳酸升高和肾功能损害。本研究中,术后早期 CRP、乳酸和肌酐水平均出现明显上升。CRP 是高度敏感的炎症标志物。研究显示,CRP 在婴幼儿

表 2. 术后缩窄段压差较高 (>10 mmHg) 是主动脉再缩窄的高危因素

Table 2. Higer transcoarctation gradient pressure (>10 mmHg) was the risk factor for postoperative recoarctation

变量	B	SE	Wals	P	OR	95% CI	
						下限	上限
性别	2.109	1.491	2.001	0.157	8.238	0.443	153.050
年龄	-0.070	0.050	1.925	0.165	0.933	0.845	1.029
体质量	-0.078	1.045	0.006	0.940	0.925	0.119	7.176
术前合并气管狭窄	0.541	1.532	0.125	0.724	1.718	0.085	34.565
术前气管插管	-19.628	7 273.267	0.000	0.998	0.000	0.000	
停循环时间	-0.027	0.237	0.013	0.909	0.973	0.612	1.547
阻断时间	-0.056	0.097	0.335	0.563	0.945	0.781	1.144
体外循环时间	0.006	0.038	0.025	0.875	1.006	0.934	1.083
术后机械通气时间	-0.018	0.018	1.012	0.314	0.982	0.948	1.017
ICU 滞留时间	0.008	0.011	0.562	0.453	1.008	0.987	1.030
总住院时间	-0.024	0.058	0.166	0.684	0.977	0.872	1.094
术前缩窄段压差	0.027	0.042	0.409	0.523	1.027	0.947	1.114
术后缩窄段压差	0.408	0.134	9.225	0.002	1.503	1.156	1.955
术前经皮血氧饱和度	-0.031	0.166	0.035	0.851	0.969	0.700	1.342
术后经皮血氧饱和度	-0.047	0.325	0.021	0.884	0.954	0.505	1.802
生存时间	0.000	0.001	0.155	0.694	1.000	0.999	1.002
常量	0.870	38.297	0.001	0.982	2.386		

先天性心脏病术后迅速升高,且在术后 24 h 达到高峰^[11]。而术后乳酸水平在预测先天性心脏病术后早期转归方面具有重要价值^[12]。肾功能损害是先天性心脏病术后的常见并发症,显著增加了死亡率。据一项文献报道,先天性心脏病婴幼儿术后因发生急性肾衰竭而需要腹膜透析的比例高达 11.5%,其死亡率是肾功能正常组的 4 倍^[13]。值得注意的是,虽然术后患儿 CRP、乳酸和肌酐水平均出现上升,但增幅很小,表明患儿在围术期得到良好的管理,这可能与这组病例相对较低的死亡率有关。本组病例早期和晚期死亡率均低于文献报道的数据^[4]。

研究认为,即使手术成功纠正 CoA 解剖异常,高血压、脑血管意外、冠心病、主动脉夹层或破裂等心血管远期并发症高发,长期生存率下降,强调了终身随访的必要性^[10,14]。虽然早期成功修复畸形,仍有 30% ~ 68% 的 CoA 患儿出现术后远期高血压^[15]。据 Bhat 等^[16]报道的一项数据显示,年龄在 16 ~ 54 岁的 84 例 CoA 患者在术前均合并高血压,手术显著降低了所有患者的血压水平。本研究中,一半以上的患儿在术前即存在异常的血压升高,而手术只能降低一部分患儿的血压;其中,只有不到

1/3 的患儿血压可在术后降至正常水平,另有 1/3 的患儿血压在术后继续升高,提示患儿的血管结构和功能已经出现损害。值得一提的是,对于术前存在低血压的患者,其 MAP 在术后出现明显升高,表明手术后早期患儿的心功能和心输出量即得到改善。

吻合口再缩窄是 CoA 手术后存在的主要问题。术后主动脉吻合口压差大于 20 mmHg,认为发生再缩窄^[17]。我们早期经验证实,扩大端端吻合法矫治 CoA 及合并畸形效果良好^[7,18]。由于 EESA 可同时矫治主动脉弓发育不良,目前是我们的首选术式。技术要点是要充分游离主动脉弓和三大分支、降主动脉、主肺动脉及左右肺动脉,降低吻合口张力,降低远期吻合口发生再缩窄的风险。本组随访数据显示,CoA 矫治术后吻合口再缩窄的发生率为 7.7%,接近于文献报道的数据^[19]。值得注意的是,虽然术后再缩窄率较高,但大多数病例处于临界值偏上水平,耐受良好。进一步对相关因素进行 Logistic 回归分析,发现术后缩窄段压差较高是再缩窄的高危因素。提示术中要彻底切除主动脉缩窄段的病变组织,充分解除梗阻问题,确保术后缩窄段压差降至可接受的水平。

本组样本量虽较大且随访时间较长,但本研究仍存在一定的局限性。首先为回顾性研究,证据等级低;其次,随访数据不够全面,缺少心电图和末次随访血压等数据。因此仍需要进行跟踪随访,以评估远期高血压、再缩窄和心律失常等并发症的发生率,及时采取相应的干预措施,真正做到终身管理。

综上所述,胸骨正中单一切口下,以 EESA 矫治小儿 CoA 并一期修补 VSD,死亡率和再缩窄率低,取得良好的近中期效果。术后吻合口残余压差较高是主动脉再缩窄的高危因素。

[参考文献]

- [1] HOFFMAN J I E, KAPLAN S. The incidence of congenital heart disease[J]. J Am Coll Cardiol, 2002, 39(12): 1890-1900.
- [2] QUAEGBEUR J M, JONAS R A, WEINBERG A D, et al. Outcomes in seriously ill neonates with coarctation of the aorta. A multiinstitutional study[J]. J Thorac Cardiovasc Surg, 1994, 108(5): 841.
- [3] WALTERS H L, IONAN C E, THOMAS R L, et al. Technique of single-stage repair of coarctation of the aorta with ventricular septal defect[J]. Semin Thorac Cardiovasc Surg Pediatr Card Surg Annu, 2008, 11(1): 22-30.
- [4] WALTERS H L, IONAN C E, THOMAS R L, et al. Single-stage versus 2-stage repair of coarctation of the aorta with ventricular septal defect[J]. J Thorac Cardiovasc Surg, 2008, 135(4): 754-761.
- [5] LEE M G Y, BRINK J, GALATI J C, et al. End-to-side repair for aortic arch lesions offers excellent chances to reach adulthood without reoperation[J]. Ann Thorac Surg, 2014, 98(4): 1405-1411.
- [6] MAVROUDIS C, BACKER C L. 小儿心脏外科学[M]. 上海: 上海世界图书出版公司, 2014.
- [7] 陈欣欣, 张镜芳, 庄建, 等. 经胸骨正中切口一期矫治小儿主动脉缩窄及合并畸形[J]. 中华胸心血管外科杂志, 2006, 22(6): 374-376.
- [8] 张胜豪, 刘恒亮, 毛磊, 等. 血清糖类抗原 125 及脑钠肽水平对心肌梗死后心力衰竭发生及严重程度的预测价值[J]. 中国动脉硬化杂志, 2019, 27(1): 55-60.
- [9] 张鹤, 李玖军. 先天性心脏病患儿血浆脑钠肽水平与左心功能的关系[J]. 中国当代儿科杂志, 2012, 14(1): 42-44.
- [10] BROWN M L, BURKHART H M, CONNOLLY H M, et al. Coarctation of the aorta: life long surveillance is mandatory following surgical repair[J]. J Am Coll Cardiol, 2013, 62(11): 1020.
- [11] 沈君. 婴幼儿先天性心脏病围术期 hs-CRP 和 cTnI 监测的临床意义[J]. 中国循证心血管医学杂志, 2013, 5(1): 40-42.
- [12] 黄继红, 徐卓明, 张明杰, 等. 区域组织氧饱和度和乳酸联合预测先天性心脏病术后早期转归[J]. 中国胸心血管外科临床杂志, 2019, 26(8): 772-776.
- [13] PEDERSEN K R, HJORTDAL V E, CHRISTENSEN S, et al. Clinical outcome in children with acute renal failure treated with peritoneal dialysis after surgery for congenital heart disease[J]. Kidney Int Suppl, 2008, 108: S81-S86.
- [14] BONDY C A. Aortic coarctation and coronary artery disease: the XY factor[J]. Circulation, 2012, 126(1): 5-7.
- [15] VIGNESWARAN T V, VIGNESWARAN T V, SINHA M D, et al. Hypertension in coarctation of the aorta: challenges in diagnosis in children[J]. Pediatr Cardiol, 2018, 39(1): 1-10.
- [16] BHAT M A, NEELAKANDHAN K S, UNNIKRISHNAN M, et al. Fate of hypertension after repair of coarctation of the aorta in adults[J]. Brit J Surg, 2001, 88(4): 536-538.
- [17] 吴雨昊, 周悦航, 金鑫, 等. 86 例主动脉缩窄合并室内畸形患婴的一期手术治疗效果[J]. 中华胸心血管外科杂志, 2019, 35(9): 526-529.
- [18] 高伟年, 陈欣欣, 夏园生, 等. 主动脉扩大端端吻合术治疗婴幼儿主动脉缩窄的中期随访[J]. 中华小儿外科杂志, 2013, 34(7): 489-492.
- [19] 葛同开, 陈寄梅, 庄建, 等. 117 例主动脉缩窄合并室间隔缺损一期矫治手术的疗效[J]. 中华胸心血管外科杂志, 2015, 31(3): 138-141.

(此文编辑 许雪梅)